DETEKCE METASTÁZ KOLOREKTÁLNÍHO KARCINOMU V JÁTRECH: POROVNÁNÍ MAGNETICKÉ REZONANCE S PODÁNÍM HEPATOCELULÁRNÍ KONTRASTNÍ LÁTKY (GD-EOB-DTPA) A PEROPERAČNÍ ULTRASONOGRAFIE

DETECTION OF THE COLORECTAL CARCINOMA LIVER METASTASES WITH MAGNETIC RESONANCE AFTER INTRAVENOUS APPLICATION OF HEPATOCELLULAR CONTRAST AGENT (GD-EOB-DTPA), COMPARISON WITH THE INTRAOPERATIVE ULTRASOUND

původní práce

Jiří Ferda[1]
Hynek Mírka[1]
Jan Kastner[1]
Kristýna Ohlídalová[1]
Eva Ferdová[1]
Renata Vondráková[1]
Boris Kreuzberg[1]
Vladislav Třeška[2]
Tomáš Skalický[2]
Alan Sutnar[2]

[1]Radiodiagnostická klinika LF UK a FN, Plzeň

[2]Chirurgická klinika LF UK a FN, Plzeň

Přijato: 3. 9. 2007

Korespondenční adresa:
doc. MUDr. Jiří Ferda, PhD
Radiodiagnostická klinika LF UK a FN
Alej Svobody 80, 304 60 Plzeň
e-mail: ferda@fnplzen.cz

Práce byla podpořena výzkumnými projekty IGA MZCR NR/8301-3 a MSM 0021620819.

SOUHRN

Ferda J, Mírka H, Kastner J, Ohlídalová K, Ferdová E, Vondráková R, Kreuzberg B, Třeška V, Skalický T, Sutnar A. Detekce metastáz kolorektálního karcinomu v játrech: porovnání magnetické rezonance s podáním hepatocelulární kontrastní látky (Gd-EOB-DTPA) a peroperační ultrasonografie

Cíl. Cílem prospektivní studie bylo zhodnotit přesnost zobrazení magnetickou rezonancí (MRI) s intravenózní aplikací hepatocelulární kontrastní látky (acidum gadoxeticum, Gd-EOB-DTPA) v detekci jaterních metastáz před chirurgickým výkonem.
Metoda. Do studie bylo zahrnuto třicet nemocných (průměrný věk 60,7 let, rozpětí 36–79 let). Všechna vyšetření byla provedena po intravenózní aplikaci kontrastní látky acidum gadoxeticum. Zobrazovací protokol obsahoval T1 vážené gradient echo sekvence provedené v arteriální, portální a intersticiální fázi nástřiku a zobrazení v pozdní hepatospecifické fázi po 10 a 20 minutách od podání kontrastní látky. T2 vážená zobrazení byla rovněž provedena, nebyla však zahrnuta do hodnocení spolehlivosti zobrazení. Všichni nemocní podstoupili do 24 hodin otevřený operační výkon, při němž bylo provedeno peroperační ultrazvukové vyšetření (IOUS) s dedikovanou T-sondou. Výsledky MRI a IOUS byly vzájemně porovnány.

SUMMARY

Ferda J, Mírka H, Kastner J, Ohlídalová K, Ferdová E, Vondráková R, Kreuzberg B, Třeška V, Skalický T, Sutnar A. Detection of the colorectal carcinoma liver metastases with magnetic resonance after intravenous application of hepatocellular contrast agent (Gd-EOB-DTPA), comparison with the intraoperative ultrasound

Aim. The aim of our prospective study was to evaluate the accuracy of magnetic resonance imaging (MRI) with intravenous application of hepatocellular contrast agent (gadoxetic acid, Gd-EOB-DTPA) in the detection of liver metastases before surgery.
Method. Thirty consecutive patients (mean age 60.7 years; range 36–79) were enrolled into study. All examinations were performed with intravenous application of hepatospecific contrast agent (gadoxetic acid) using 1.5 T magnetic resonance system. The imaging protocol consisted of T1-weighted spoiled gradient echo sequences in the arterial, portal and interstitial phases, followed by delayed hepatospecific phase at 10 and 20 minutes after contrast material administration. T2-weighted sequences were also used but were not included in the comparison. All patients underwent open surgery including intraoperative ultrasound (IOUS) performed with dedicated T-shape US probe within 24 hours. The results were compared with MRI findings.

Výsledky. Pomocí IOUS bylo nalezeno celkem 64 ložiskových lézí jater (z nich 49 metastáz). 46 metastáz bylo správně identifikováno při MRI (senzitivita 94 %). Non-metastáz bylo nalezeno při IOUS 15, dvě z nich, malé hemangiomy, byly chybně interpretovány magnetickou rezonancí jako metastázy (specificita 87 %).
Závěr. Výsledky ukazují výbornou klinickou výpovědní hodnotu MRI s intravenózní aplikací acidum gadoxeticum v hodnocení metastatického postižení jater kolorektálním karcinomem.
Klíčová slova: acidum gadoxeticum, Gd-EOB-DTPA, hepatobiliární kontrastní látky, jaterní metastázy, kolorektální karcinom, magnetická rezonance, peroperační ultrazvuk.

Results. A total of 64 lesions (49 metastases) were found by IOUS. 46 metastases were depicted by MRI (sensitivity 94%). Fifteen non-metastatic lesions were found on IOUS, two of them (small haemangiomas) were misinterpreted as metastases by MRI (specificity 87%).
Conclusion. The results of the study show excellent clinical value of MRI with intravenous application of gadoxetic acid in assessment of liver involvement in subjects with metastasizing colorectal carcinoma.
Key words: gadoxetic acid, Gd-EOB-DTPA, hepatobiliary contrast agents, liver metastases, colorectal carcinoma, magnetic resonance imaging, intraoperative ultrasound.

ÚVOD

Nemocní s jaterními metastázami tvoří největší skupinu mezi pacienty s postižením jater malignitou. Incidence metastatického postižení narůstá postupně v důsledku zvýšeného přežívání onkologicky nemocných díky pokrokům v chirurgické i adjuvantní onkologické léčbě. Význam spolehlivé detekce jaterních metastáz extrahepatických nádorových onemocnění vzrůstá spolu s tím, jak se rozvíjejí nové terapeutické možnosti léčby jaterních metastáz. Protože přítomnost metastatických ložisek a jejich rozložení v jaterním parenchymu zásadním způsobem ovlivňuje volbu další léčby, mimořádně důležitým aspektem je předoperační neinvazivní zobrazení jater s detekcí přesného počtu a uložení jaterních ložisek. Zobrazování jaterního parenchymu pomocí magnetické rezonance se stalo zcela rutinním od 90. let minulého století. I za použití dynamického zobrazení po aplikaci extracelulární kontrastní látky byla spolehlivost v detekci ložisek velikosti méně než 5 mm výrazně nižší. Významným krokem v zobrazování jater pomocí MR bylo zavedení celulárně specifických kontrastních látek, specifických jednak pro retikuloendoteliální aparát, jednak selektivních pro hepatocyty (1–4). Látky selektivně se vychytávající v hepatocytech poskytují výborný kontrast mezi ložisky, jaterním parenchymem a cévními strukturami (5, 6). Problematické je u některých z těchto látek zobrazení v dynamické fázi extracelulární distribuce aplikace látky. Možnost kombinace zobrazení dynamické fáze s vysokým kontrastem spolu s rychlým nástupem akumulační fáze je nejvýznamnější vlastností nejnověji používané hepatobiliární paramagnetické kontrastní látky, kyseliny gadoxetové (acidum gadoxeticum, Gd-EOB-DTPA). Cílem prezentované práce je zhodnotit detekovatelnost metastatických ložisek kolorektálního karcinomu v jaterním parenchymu pomocí Gd-EOB-DTPA ve srovnání s peroperačním ultrazvukovým vyšetřením, provedeným během laparotomie. Peroperační ultrazvukové vyšetření (intraoperative ultrasound – IOUS) bylo v této studii použito jako standard vzhledem k nejvyšší spolehlivosti v zobrazení jaterních metastáz *in vivo* (7, 8).

MATERIÁL A METODA

Pacienti

Do prospektivní studie bylo zahrnuto 30 nemocných (průměrný věk 60,7 let; rozpětí 36–79, 19 mužů, 11 žen) indikovaných k otevřenému výkonu na játrech. U všech nemocných byla indikace k operaci jater provedena na základě předchozího multidetektorového CT vyšetření jater v arteriální a portální fázi. Nemocní byli vyšetřeni v rozmezí 24 hodin před plánovanou jaterní operací. Od nemocných byl získán rutinní informovaný souhlas před vyšetřením magnetickou rezonancí.

Vyšetření magnetickou rezonancí

Všechna vyšetření byla provedena na přístroji Magnetom Avanto 72 × 18 o magnetické indukci 1.5 T (Siemens, Erlangen, Německo). Byla použita phase-array tělová cívka se šesti elementy pro zobrazení trupu. Během postkontrastního vyšetření jaterního parenchymu bylo použito T1 vážené sekvence gradientního echa se spektrální saturací signálu tukové tkáně: 3D spoiled gradient echo VIBE (Volume Interpolated Breath-hold Examination) s následujícími parametry: TR 5,12 ms, TE 2,51 ms, flip angle 10°, field of view 285 × 350 mm, matrix 116 × 256, počet transverzálních vrstev 64, šířka vrstvy 3 mm, akviziční čas pro každou sérii byl 20 s, time-to-center plnění k-prostoru 8 s. Bylo použito paralelní akviziční techniky (iPAT) s akceleračním faktorem 2. Skenovací protokol obsahoval také T2 vážené sekvence rychlého spinového echa se

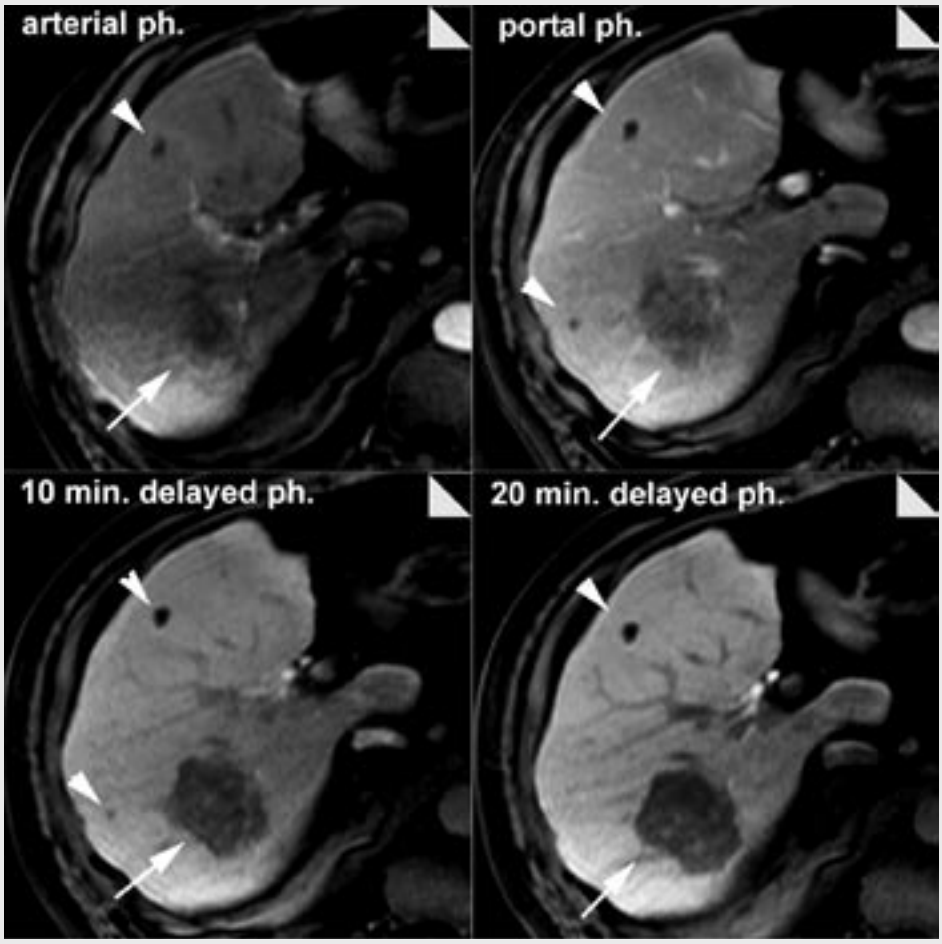

Obr. 1. ***Jaterní metastáza (šipka), drobná cysta ve čtvrtém subsegmentu jaterním, další drobná cysta je zobrazena jen ve dvou fázích kvůli rozdílnému nádechu; cysty (hroty šipek) zůstávají stejné během celého vyšetření***
Metastáza vykazuje dobře vyjádřený pomalý nástup intenzity signálu v arteriální a portální fázi a snižuje intenzitu ve fázi pozdní.
Fig. 1. ***Liver metastasis (arrow), small cyst in the fourth hepatic subsegment, another small cyst displayed only in two phases due to respiratory inconsistency; cysts (arrowhead) remained unchanged during the whole examination***
Metastasis shows well expressed slow increase of signal intensity in arterial and portal phases and decrease of signal intensity in the late phase.

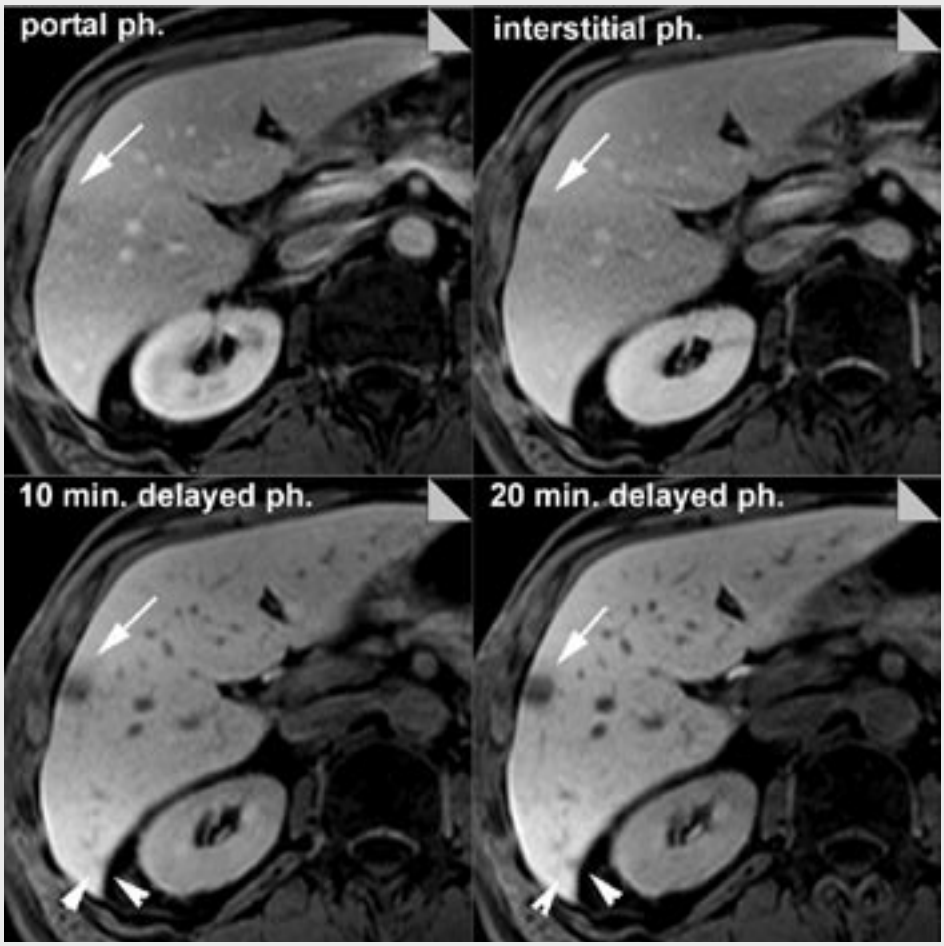

Obr. 2. ***Jen větší z jaterních metastáz (šipka) je zřetelná na obrazu portální a intersticiální fáze, další velmi malá metastáza (hrot šipky) vystupuje v pozdních fázích díky silnému nasycení okolního jaterního parenchymu***
Fig. 2. ***Only the larger metastasis (arrow) is showed on portal and interstitial phase images, another very small metastasis (arrowhead) may be detected at the late phase due to strong enhancement of surrounding liver parenchyma***

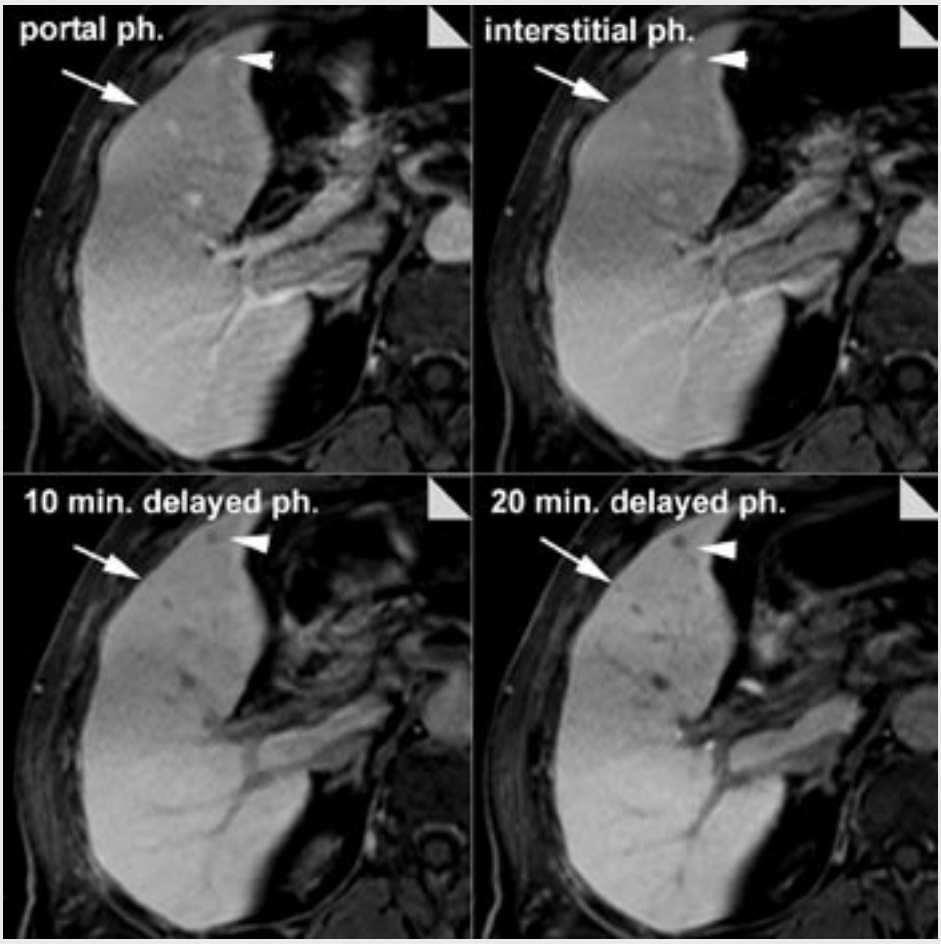

Obr. 3. ***Kromě větší metastázy (není patrná na tomto vyobrazení) byla popsána na magnetické rezonanci chybně další menší metastáza, jako vedlejší nález byl označen drobný hemangiom (hrot šipky)***
Malá léze měla při ultrazvukovém peroperačním vyšetření typický hyperechogenní signál a byla i palpačně měkká.
Fig. 3. ***Small lesion (arrow) was misinterpreted on MRI in the presence of a larger metastatic deposit (not displayed on these images)***
Additional finding of a typical small haemangioma (arrowhead). The small lesion, thought to be a metastasis on MRI, revealed typical hyperechoic pattern on IOUS and was of a soft consistence at surgery, finally proved to be another haemangioma.

spektrálním potlačením signálu tuku a také single shot half-Fourier spin echo (HASTE) sekvenci, ale data z těchto zobrazení nebyla využita k vyhodnocení detekovatelnosti metastáz.

Iniciální nativní zobrazení bylo provedeno bezprostředně před podáním kontrastní látky pomocí identické T1 vážené sekvence (VIBE). Data dynamického vyšetření byla zaznamenána během intravenózního podání bolu hepatocytárně specifické kontrastní látky acidum gadoxeticum (Gd-EOB-DTPA – Primovist, Bayer Schering Pharma, Berlin, Německo). Dávka 0,025 mmol/kg odpovídající 0,1 ml/kg (7 ml pro pacienta o hmotnosti 70 kg) byla podána automatickým přetlakovým injektorem (Spectris Solaris, Medrad, Indianola, USA, PA) průtokem 2 ml/s a následována proplachem 20 ml fyziologickým roztokem (0,9% vodný roztok NaCl) se stejným průtokem. Akvizici dat všech postkontrastních studií zahájilo zobrazení arteriální fáze v 15. sekundě od aktuálního začátku intravenózní aplikace kontrastní látky, start akvizice dat nebyl individualizován pomocí automatického stopování bolu (bolus tracking). Následovalo pořízení dat pro portální a intersticiální fázi v 45. a 75 sekundě od začátku intravenózního podání kontrastní látky. Po ukončení dynamické (extracelulární) fáze následovala zobrazení s odstupem 10 a 20 minut od začátku podání k.l. v době akumulace kontrastní látky v hepatocytech (hepatospecifická fáze).

Peroperační ultrazvukové vyšetření

Vyšetření peroperačním ultrazvukem bylo prováděno radiologem bez znalosti předchozího vyšetření magnetickou rezonancí, pouze se znalostí výsledku předchozího CT vyšetření. Bylo použito dedikované multifrevenční T-sondy 9–11 MHz s přímou insonací z povrchu jater během laparotomie, vyšetření byla prováděno na přístroji Sienna (Siemens, Erlangen, Německo).

VÝSLEDKY

Všechna vyšetření byla provedena bez jakýchkoliv časných či pozdních komplikací v plné diagnostické kvalitě. V souboru bylo 30 nemocných s potvrzeným kolorektálním karcinomem. Všichni nemocní podstoupili laparotomii následující den po provedení MR. Bylo nalezeno celkem 64 ložiskových lézí pomocí IOUS. Pomocí magnetické rezonance bylo identifikováno správně jako metastázy celkem 46 z celkového počtu 49. Průměrný počet metastáz na jednoho nemocného byl 1,63 (rozpětí 1–5). V našem souboru byl podíl ložisek menších než 5 mm celkem 13, z nich bylo 7 metastáz odlišeno až v pozdní hepatobiliární fázi.

Všechna ložiska správně hodnocená pomocí MR jako metastázy byla během ultrazvukového vyšetření nalezena ve shodné lokalizaci dle segmentů a také jejich hodnocená velikost byla srovnatelná.

Jen tři ložiska nebyla nalezena při magnetické rezonanci, jedno nebylo diferencovatelné ani při zpětném vyšetření, na ultrazvuku dosahovalo velikosti 4 mm. Dvě z ložisek velikosti 3 a 2 mm byla zpětně při korelaci IOUS nalezena.

Ložiska nalezená až IOUS byla uložena v oblasti plánovaného resekčního výkonu a jejich přítomnost neovlivnila strategii operačního výkonu.

Obě ložiska falešně pozitivně označená jako metastázy na magnetické rezonanci byla atypickými hemangiomy velikosti do 5 mm, byla měkká během palpačního vyšetření jater v průběhu operace a hyperechogenní při IOUS.

Při hodnocení celého souboru vyšetření bylo dosaženo senzitivity pro odhalení metastázy kolorektálního karcinomu 94 % (46/49) a specificity 87 % (13/15). Přesnost hodnocení ložisek v játrech byla 92 %.

Tab. 1. ***Tabulka výsledků***
Tab. 1. ***Table of results***

Celkem metastáz	TP	FN	Senzitivita
49	46	3	94%
celkem non-metastáz	TN	FP	specificita
15	13	2	87%
celkem ložisek			přesnost
64			92%

DISKUSE

Kontrastní látky specifické pro hepatocyty zlepšují sycení jaterního parenchymu díky intracelulárnímu vychytávání látky v době akumulace během hepatobiliární fáze. První z generace hepatobiliárních paramagnetických kontrastních látek byl mangafodipir (Mn-DPDP), který bylo třeba aplikovat pomalou intravenózní infuzí bez jakékoliv možnosti provedení dynamického zobrazení v perfuzní fázi extracelulární distribuce (1). Od schválení v roce 1998 je možno využít dimeglumin gadobenát (Gd-BOPTA) jako první látku využitelnou při zobrazení kombinující extracelulární a intracelulární fázi. Značnou nevýhodou této látky je však pomalý nástup hepatobiliární fáze (8). Důvodem pomalého nástupu hepatobiliární fáze je relativně silná vazba na proteiny plazmy a jen asi 5% podíl hepatobiliární exkrece. Akvizice dat musí být proto rozdělena ve dvě sezení, kdy nejprve je provedeno dynamické vyšetření, pro hepatocyty specifická fáze nastupuje minimálně až po jedné až dvou hodinách a zobrazení musí být provedeno odloženě.

Zavedením nové látky – acidum gadoxeticum – hepatocytárně specifické kontrastní látky s rychlejší intracelulární akumulací – dovoluje provedení dynamického vyšetření v extracelulárním období distribuce látky i zobrazení v době hepatocytární akumulace, přičemž délka celého vyšetření nemusí překročit 30 minut. Gd-EOB-DTPA, schválená pro rutinní klinické použití v Evropské unii od roku 2005, je paramagnetická hepatobiliární kontrastní látka s kombinovaným extracelulárně dynamickým a hepatocytárně selektivním chováním (3, 9, 10). Dosahuje relativně vysoké relaxivity při 1,5 T – 7,4 l/mmol/s – odpovědným za toto chování bývá považováno minimální vázání na bílkoviny krevní plazmy (9, 10). Gd-EOB-DTPA je nejprve distribuována v extracelulárním prostoru, ale již během prvních tří až pěti minut po podání začíná měřitelné vychytávání látky hepatocyty. Největšího nasycení jaterního parenchymu bývá dosaženo do dvaceti minut po aplikaci a maximálního rozdílu v kontrastním rozlišení mezi jaterním parenchymem a ložiskem tkáně bez hepatocytů je docíleno mezi 25 a 45 minutami po aplikaci kontrastní látky. Asi polovina kontrastní látky je z těla odstraněna ledvinnou exkrecí, zbytek vyloučením do biliárního systému (3, 4, 9–11).

Díky minimálnímu ovlivnění kontrastu na T2-vážených spin echo sekvencích, mohou být tyto provedeny mezi zobrazením jater v dynamické a hepatospecifické fázi. Je možné tak efektivním řazením vyšetřovacích sekvencí ušetřit čas tak, že celé vyšetření je zhotoveno během 30 minut.

Ačkoliv po intravenózní aplikaci Gd-EOB-DTPA během perfuzní dynamické fáze dosažená signální intenzita tkání parenchymových orgánů a cévních struktur v T1 vážených zobrazeních zaostává za čistě extracelulární jednomolární paramagnetickou látkou gadobutrolem, lze docílit výborné kvality zobrazení (10). Kvalita dynamického zobrazení pomocí Gd-EOB-DTPA výrazně převyšuje T1 efekt během dynamické aplikace retikuloendoteliálně specifických SPIO látek.

Kombinace zobrazení v dynamické perfuzní fázi a pozdní hepatobiliární fáze dovoluje zvýšit přesnost hodnocení jaterních ložisek. Chování jaterních hemangiomů, hepatocelulárního karcinomu, fokální nodulární hyperplazie i jaterních metastáz je shodné jako u všech ostatních zobrazovacích metod využívajících extracelulárních kontrastních látek (5, 12, 13). Přetrvávání vysokého signálu v pozdní fázi bývá pozorováno u fokální nodulární hyperplazie a některých dobře diferencovaných hepatocelulárních karcinomů (14). Tyto ložiskové léze obsahují hepatocytární buněčné elementy se zachováním metabolismu shodného s normálně funkčními hepatocyty, proto jsou buňky těchto lézí schopny vychytávat Gd-EOB-DTPA s lipofilní acetátovou skupinou v molekule. Díky pomalu cirkulujícímu krevnímu objemu ve větších jaterních hemangiomech může být kontrastní látka Gd-EOB-DTPA zadržena uvnitř struktury hemangiomu a poskytuje pak rovněž v pozdní fázi vysoký signál. Jaterní cysty a nekrotické tkáně mají nízký signál shodně v časné i pozdní fázi.

Podle svého perfuzního chování jsou jaterní metastázy klasifikovány jako hypervaskularizované a hypovaskularizované. Prototypy hypervaskularizovaných metastáz jsou metastázy renálního konvenčního karcinomu a metastázy neuroendokrinních nádorů. Tyto metastázy odrážejí chování primárního nádoru, mají výrazný nárůst intenzity v arteriální fázi, poté jejich signální intenzita klesá. Ačkoli metastázy kolorektálního karcinomu jsou typicky hypovaskularizované, relativně často je patrný prsténčitě zvýšený signál po jejich obvodu během portální či pozdní arteriální fáze nástřiku kontrastní látky. Dominantní fází, ve které je možné tato ložiska identifikovat, je portální fáze během extracelulárního období distribuce. U ložisek metastáz o průměru menším než 5 mm se může vyskytovat stejný charakter sycení jako u normálního jaterního parenchymu, může být prakticky nemožné některá z nich odlišit jen v extracelulární fázi. Ovšem v pozdní hepatobiliární fázi dochází k typickému výraznému poklesu signální intenzity. Právě výrazný pokles v pozdní fázi umožňuje detekci i drobných ložisek metastáz ve velikosti již kolem 3 mm. V našem souboru byl podíl ložisek menších než 5 mm celkem 13, z nich bylo 7 diferencováno až v hepatobiliární fázi. Nejvýznamnějším diferenciálně diagnostickým problémem jak extracelulární, tak hepatobiliární fáze se stává diferenciace mezi drobným atypickým hemangiomem a metastázou – obě léze se sytí v portální fázi a mají nízký signál v hepatobiliární fázi (12).

Hepatobiliární kontrastní látky obecně, a zejména Gd-EOB-DTPA, díky vymizení z intravaskulárního prostoru poskytují v pozdní fázi výborný kontrast mezi hypointenzními cévami a výrazně hyperintenzním jaterním parenchymem. Tohoto jevu je možné s výhodou využít u přesného vymezení

jaterní segmentární anatomie a také k exaktnímu zařazení jaterních metastáz do jednotlivých segmentů. Biliární exkrece je u Gd-EOB-DTPA velmi rychlá, proto při zobrazení za 20 minut od podání kontrastní látky již dochází k výbornému zobrazení extrahepatálních žlučovodů. Pozdní fáze zobrazení v hepatobiliární fázi je tedy velmi cenná i pro objasnění anatomie jater (9). Chování jaterních metastáz po podání tkáňově specifických kontrastních látek je dokumentováno v řadě studií. Kromě hepatocytárně specifických látek čili hepatobiliárních látek, byly používány i látky specifické pro retikuloendoteliární aparát – Kupferovy buňky, mikročástice oxidu železitého (small particles of iron oxides – SPIO). Huppertz et al. dosáhl detekovatelnosti metastáz 87,4 % u 302 ložisek (5), Bluemke et al. 70,9 % u 316 ložisek (15) po aplikaci Gd-EOB-DTPA. Pro srovnání detekovatelnost pomocí SPIO kontrastních látek byla u Kima et al. 90 % u 53 ložisek (16) a u del Frate et al. 97 % u 37 ložisek (17). Naši studii nebylo možné porovnat výsledky s provedenými CT vyšetřeními, protože předchozí vyšetření byla prováděna na několika pracovištích s nestejnými parametry zobrazení i aplikace kontrastní látky

ZÁVĚR

Prezentovaná studie ukázala, že u nemocných s metastatickým postižením jater kolorektálním karcinomem je magnetická rezonance jaterního parenchymu po intravenózní aplikaci Gd-EOB-DTPA s kombinovaným zobrazením v dynamické extracelulární a pozdní hepatobiliární fázi velmi vhodným zobrazením pro plánování terapie. Metoda za minimálního rizika komplikací poskytuje velmi zobrazení počtu a velikosti metastáz spolu s exaktním zobrazením jaterní anatomie

Hlavními limitacemi naší studie je relativně malá skupina nemocných. Výhodou je naopak dobrá reprodukovatelnost z hlediska minimálního odstupu vyšetření magnetickou rezonancí a IOUS.

LITERATURA

1. **Saini S, Stark DD, Hahn PF, Wittenberg J, Brady TJ, Ferrucci JT Jr.** Ferrite particles: a superparamagnetic MR contrast agent for the reticuloendothelial system. Radiology 1987; 162: 211–216.
2. **Jung G, Heindel W, Krahe T, Kugel H, Walter C, Fischbach R, Klaus H, Lackner K.** Influence of the hepatobiliary contrast agent mangafodipir trisodium (MN-DPDP) on the imaging properties of abdominal organs. Magn Reson Imaging 1998; 16(8): 925–931.
3. **Bollow M, Taupitz M, Hamm B, Staks T, Wolf KJ, Weinmann HJ.** Gadolinium-methoxybenzyl-DTPA as a hepatobiliary contrast agent for use in MR cholangiography: results of an in vivo phase-I clinical evaluation. Eur Radiol 1997; 7: 126–132.
4. **Schmitz SA, Wagner S, Schuhmann-Giampieri G, Krause W, Wolf KJ.** A prototype liver–specific contrast medium for CT: preclinical evaluation of gadoxetic acid disodium, or Gd-EOB-DTPA. Radiology. 1997; 202(2): 407–412.
5. **Huppertz A, Balzer T, Blakeborough A, Breuer J, Giovagnoni A, Heinz–Peer G, Laniado M, Manfredi RM, Mathieu DG, Mueller D, Reimer P, Robinson PJ, Strotzer M, Taupitz M, Vogl TJ.** European EOB Study Group. Improved detection of focal liver lesions at MR imaging: multicenter comparison of gadoxetic acid-enhanced MR images with intraoperative findings. Radiology 2004; 230: 266–275.
6. **Huppertz A, Haraida S, Kraus A, Zech CJ, Scheidler J, Breuer J, Helmberger TK, Reiser MF.** Enhancement of focal liver lesions at gadoxetic acid-enhanced MR maging: correlation with histopathologic findings and spiral CT-initial observations. Radiology 2005; 234: 468–478.
7. **Patel NA, Roh MS.** Utility of intraoperative liver ultrasound. Surg Clin North Am 2004; 84: 513–524. Review.
8. **Takigawa Y, Sugawara Y, Yamamoto J, Shimada K, Yamasaki S, Kosuge T, Makuuchi M.** New lesions detected by intraoperative ultrasound during liver resection for hepatocellular carcinoma. Ultrasound Med Biol 2001; 27: 151–156.
9. **Schmitt-Willich H, Brehm M, Ewers CL, Michl G, Muller-Fahrnow A, Petrov O, Platzek J, Raduchel B, Sulzle D.** Synthesis and Physicochemical Characterization of a New Gadolinium Chelate: The Liver-Specific Magnetic Resonance Imaging Contrast Agent Gd-EOB-DTPA. Inorg Chem 1999 Mar 22; 38: 1134–1144.
10. **Žižka J, Klzo L, Ferda J, Mrklovský M, Bukač J.** Dynamic and delayed contrast enhancement in upper abdominal MRI studies: comparison of gadoxetic acid and gadobutrol. Eur J Radiol 2007; 62: 186–191.
11. **Reimer P, Schneider G, Schima W.** Hepatobiliary contrast agents for contrast-enhanced MRI of the liver: properties, clinical development and applications. Eur Radiol 2004; 14: 559–578.
12. **Zech CJ, Herrmann KA, Reiser MF, Schoenberg SO.** MR Imaging in Patients with suspected Liver Metastases: Value of Liver–specific Contrast Agent Gd-EOB-DTPA. Magn Reson Med Sci 2007; 6: 43–52.
13. **Petersein J, Saini S, Weissleder R.** Liver. II: Iron oxide-based reticuloendothelial contrast agents for MR imaging. Clinical review. Magn Reson Imaging Clin N Am 1996; 4: 53–60.
14. **Jung G, Breuer J, Poll LW, Koch JA, Balzer T, Chang S, Modder U.** Imaging characteristics of hepatocellular carcinoma using the hepatobiliary contrast agent Gd-EOB-DTPA. Acta Radiol 2006; 47: 15–23.
15. **Bluemke DA, Sahani D, Amendola M, et al.** Efficacy and safety of MR imaging with liver specific contrast agent: US multicenter phase III study. Radiology 2005; 237: 89 –98.
16. **Kim YK, Lee JM, Kim CS, Cchung GH, Kim CY, Kim IH.** Detection of liver metastases: comparison of gadobenat –imeglumine-enhanced three-dimensional dynamic phases and one-hour delayed phase MRI imaging versus superparamagnetic iron oxide-enhanced MR imaging.Eur Radiol 2005; 15: 220–228.
17. **Del Frate C, Bazzocchi M, Mortele KJ, et al.** Detection of liver metastases: gadobenat dimeglumine–enhanced and ferrumoxides–enhanced MR imaging examinations. Radiology 2002; 225: 766–772.