BORELIÓZA MUSKULOSKELETÁLNÍHO SYSTÉMU

LYME BORRELIOSIS OF THE MUSCULOSKELETAL SYSTEM

kazuistika

Jindra Brtková[1]
Petra Jiříčková[2]
Jaroslav Kapla[3]
Karel Dědič[4]
Lenka Plíšková[5]

[1]Radiologická klinika LF UK a FN, Hradec Králové

[2]Radiodiagnostické oddělení Krajská nemocnice Pardubice

[3]Klinika infekčních nemocí LF UK a FN, Hradec Králové

[4]Fingerlandův ústav patologie LF UK a FN, Hradec Králové

[5]Ústav klinické biochemie a diagnostiky LF UK a FN, Hradec Králové

Přijato: 15. 12. 2007

Kontakt pro korespondenci:
MUDr. Jindra Brtková
Radiologická klinika LF UK a FN
Sokolská 581, 500 05 Hradec Králové
e-mail: brtkoj@seznam.cz

SOUHRN

Brtková J, Jiříčková P, Kapla J, Dědič K, Plíšková L. Borelióza muskuloskeletálního systému

Přehled literárních údajů. Autoři shrnují dostupné literární údaje zahrnující patofyziologii onemocnění – včetně jeho imunologického podkladu – a v návaznosti na ni klinické projevy rozčleněné do známých klinických fází, zejména se zaměřením na postižení pohybového ústrojí.
Kazuistika. Přinášíme kazuistiku 52letého muže s anamnézou neuroboreliózy. Po 6 měsících od zákusu klíštěte si začal stěžovat na bolesti prvního MTP kloubu pravé nohy a po dalších 6 měsících na extrémně bolestivý otok a zarudnutí pravé nohy, postupně až distálního bérce. Na MR byla zjištěna myositida plantárních svalů, byla provedena jejich biopsie s histologickým a imunologickým vyšetřením. Okrajově byly na MR zachyceny známky artritidy některých MTP kloubů. Časem se vyvinula suchá olupující se kožní afekce.
Klíčová slova: artritida, borelióza, MR, myositida, RTG.

SUMMARY

Brtková J, Jiříčková P, Kapla J, Dědič K, Plíšková L. Lyme borreliosis of the musculoskeletal system

Review of literature. A review of the literature is presented, explaining the natural history of the disease together with clinical symptoms, based on the immunologic background and focusing on the symptoms of the musculoskeletal system.
Case report. The authors present a case of a 52-year-old man with a history of neuroborreliosis. Six months after a tick bite he presented with moderate pain of his right first metatarsophalangeal (MTP) joint, six months thereafter with severe pain in the entire right foot, redness and an extremely painful oedema, unable to walk. MRI revealed myositis of his plantar muscles and arthritis of several MTP joints. Subsequently, microhistologic biopsy of the muscles with histologic and PCR evaluation was performed. The patient later developed a dry exfoliating affection of the skin on his lower legs.
Key words: arthritis, Lyme borreliosis, MRI, myositis, X-ray.

ÚVOD A EPIDEMIOLOGIE ONEMOCNĚNÍ

Borelióza je onemocnění mírného pásma severní polokoule vyvolané několika typy borelií. V Evropě se vyskytuje *Borrelia burgdorferi sensu stricto*, *Borrelia garinii*, *Borrelia afzelii*, *Borrelia valaisiana*, v USA jen *Borrelia burgdorferi sensu stricto*. Vektorem je většinou klíště.

Patogeneze a průběh onemocnění

K akvírování infekce dochází většinou při kousnutí klíštětem. Míru virulence určuje termolabilní povrchový antigen borelie (OspA resp. OspC) (1). Borelie napadají svého hostitele 3 různými způsoby:

1. Jejich antigeny způsobují akutní zánětlivou reakci hostitele.
2. Borelie působí imunomodulačně na imunitní systém, v němž stimulují některé T- a B-lymfocyty, makrofágy a komplement, které pak napadají vlastní tkáně hostitele a vyvolávají autoimunní onemocnění.
3. Borelie působí zánětlivé onemocnění svou vlastní přítomností.

Borelióza probíhá ve 3 vzájemně se částečně překrývajících stadiích: Časné lokalizované stadium, časné diseminované stadium a pozdní stadium (2).

Časné lokalizované stadium: Vyskytuje se v prvých dnech po kousnutí a manifestuje se jen u minima pacientů. Nejcharakterističtějším projevem je erytema migrans, zarudnutí s centrálním výbledem v místě zákusu klíštěte. Mohou být i symptomy podobné běžné viróze.

Časné diseminované stadium: K manifestaci dochází v odstupu týdnů až měsíců po akvírování infekce. Častým projevem je postižení nervové soustavy, srdce, kůže, pohybového aparátu, oka, eventuálně jiné orgánové léze (3).

a) Akutní neuroborelióza – serózní meningitida, meningoencefalitida, myelitida, radikuloneuritida a postižení mozkových nervů.
b) Akutní kardiální borelióza – většinou atrioventrikulární blokáda převodního srdečního systému, méně často myokarditida, dysfunkce levé komory, vzácně kardiomegalie či pankarditida. V Evropě je vzácná.
c) Postižení pohybového aparátu, zejména artritida. Z obtíží dominují artralgie a fibromyalgie.

Pozdní stadium: Projevy vznikají roky po nákaze. Onemocnění je charakteristické perzistencí infekce a pozánětlivými změnami.

a) Chronická kožní borelióza – nejtypičtěji acrodermatitis chronica atroficans a jiné sklerozující kožní afekce.
b) Chronická neuroborelióza, která má formu chronické axonální polyneuropatie s paresteziemi a kořenovými bolestmi, formu chronické encefalomyelitidy a formu Lymeské encefalopatie s projevy kognitivních poruch.
c) Chronická kardiální borelióza, která se projevuje jako dilatovaná kardiomyopatie.
d) Chronická muskuloskeletální borelióza.

▲ Obr. 1

Obr. 1. ***RTG snímek pravého přednoží***
Mírná artróza MTP kloubu pravého palce. Drobná převážně ohraničená osteolytická ložiska v hlavičce prvního a třetího metatarzu, v proximálním článku palce a v bázi distálního článku palce a v bázi proximálních článků 2. a 3. prstu pravé nohy (šipky), periostóza na proximálním článku palce.
Fig. 1. ***Plain x-ray of the anterior part of the right foot***
Mild osteoarthritis of the 1st MTP joint. Mostly well defined small osteolytic lesions in the heads of the 1st and 3rd metatarsal bones, in the proximal phalanx, in the base of the distal phalanx of the great toe and in the base of the proximal phalanx of the 2nd and 3rd toe.

▲ Obr. 2A

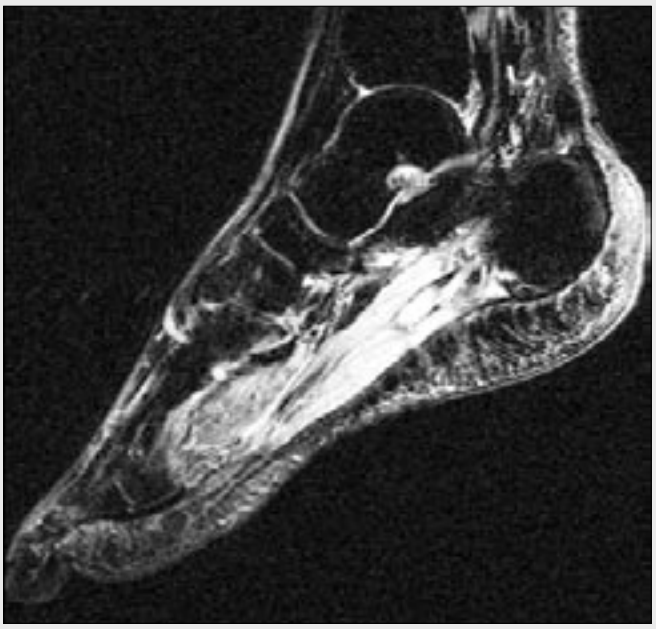

▲ Obr. 2B

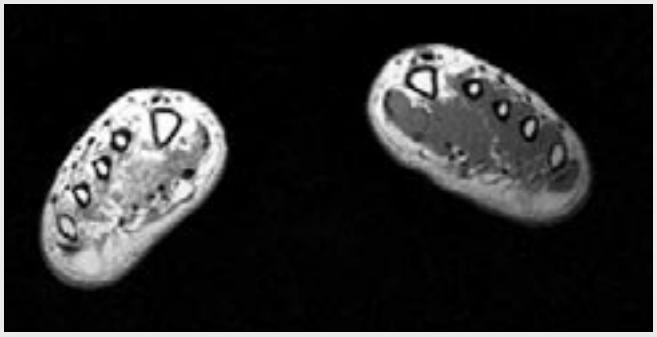

▲ Obr. 2C

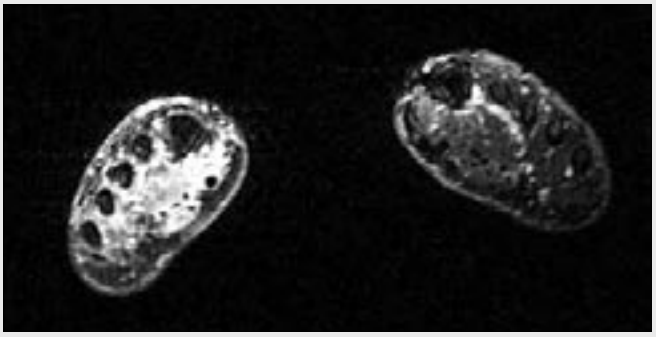

▲ Obr. 2D

Obr. 2. ***Sagitální MR pravé nohy T1 (A) a T2 FS (B) a transverzální MR obou nohou – T1 (C) a T2 FS (D)***
Výrazný edém (B, D) a tuková degenerace (A, C) svalů planty vpravo (P), jejichž rozložení není vzájemně shodné. Intermuskulární a podkožní tuk jsou bez patologických změn.

Fig. 2. ***Sagittal MRI of the right foot T1 (A) and T2 FatSat (B) and transverse MRI of both feet – T1 (C) and T2 FatSat (D)***
Marked oedema (B, D) and fatty degeneration (A, C) of plantar muscles of the right foot, with discordant distribution. Intermuscular and subcutaneous fat show no signal alteration.

V kloubu dochází rozvojem synoviální hypertrofie, vaskulární proliferace a infiltrace lymfocyty a plazmatickými buňkami ke vzniku synovitidy, která je zpočátku záchvatovitá a může přejít do perzistující chronické artritidy. Klinicky se projevuje jako zbytnělá synoviální výstelka s výpotkem, Sudeckova algodystrofie, periostóza, eroze, destrukce chrupavky až těžké degenerativní změny a subluxace – to vše pod obrazem chronické asymetrické monoartikulární či oligoartikulární artritidy velkých kloubů (nejčastěji kolena, lokte, ramena) (4).

Ve svalech vzniká otok a chronická myalgie (5), a to ve 2 patofyziologických formách: chronická myositida a pozánětlivá fibromyalgie. Chronická myositida se vyskytuje ve 2. a 3. stadiu onemocnění (6). Bývá pozitivní sérologická reakce na boreliózu a PCR (polymerase chain reaction) na DNA borelií. Borelie lze i histologicky přímo prokázat při barvení stříbrem. Pozánětlivá fibromyalgie může, eventuálně za spoluúčasti encefalopatie, vytvářet až měsíce i roky trvající obtíže, tzv. post-Lyme-disease syndrome. Borelie se již ve tkáních hostitele většinou nenalézají nebo v minimálním množství a nejsou viabilní. Někdy však lze detekovat DNA borelií pomocí PCR. Patofyziologicky již v této fázi dominuje chronické autoimunní postižení (3): Protilátky IgG a IgM se nacházejí nejen volně, ale i v cirkulujících imunokomplexech a v buňkách. Vytvářejí depozita ve stěně cév, ve vazivových sktrukturách svalů (svalových fasciích, endomysiu a perimysiu), zatímco hladiny dříve zvýšených antiboreliových protilátek v séru již klesly. Protilátky IgG a IgM aktivují komplement, který působí nekrózu svalové tkáně. Významně se uplatňuje i iniciační bílkovina komplementu C1q, která aktivuje jednak komplement přímo a jednak cestou cytokinů a chemokinů aktivuje další buňky zánětlivé reakce (např. plazmatické buňky). Dochází k degeneraci až fokálním nekrózám svalových vláken (7), častěji v proximálních svalových skupinách a ve svalových skupinách v blízkosti dřívější či ještě doznívající artritidy či kožní léze, a k perivaskulární a intersticiální zánětlivé infiltraci T-lymfocyty (subpopulací helper) a plazmatickými buňkami.

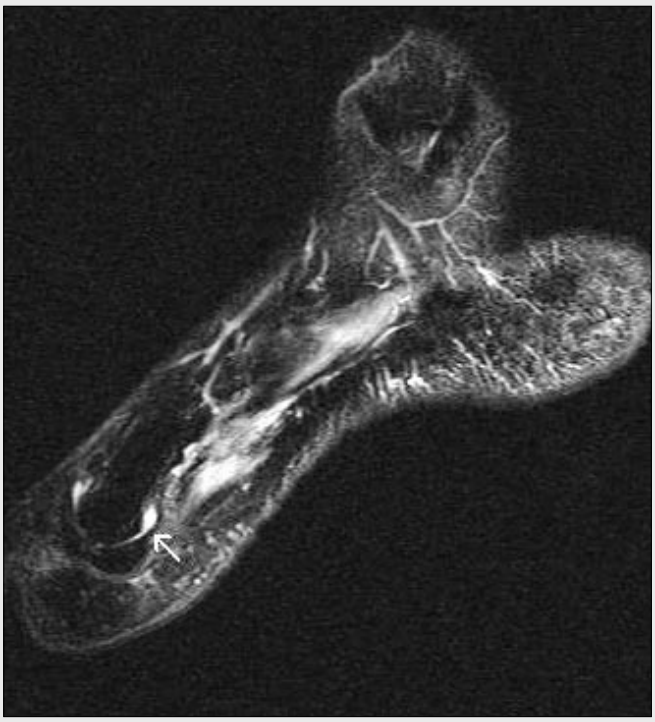

▲ Obr. 3A

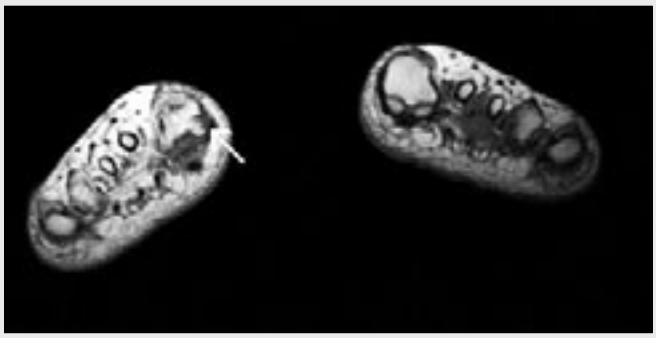

▲ Obr. 3B

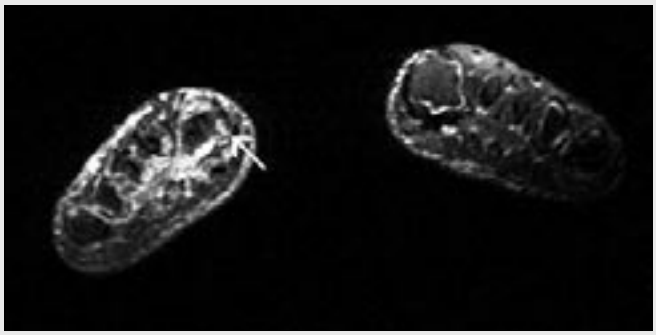

▲ Obr. 3C

Obr. 3. ***Sagitální MR T2 FS prvního MTP kloubu (A) a transverzální MR v úrovni MTP kloubů – T1 (B) a T2 FS (C)***
Tekutinová náplň v kloubní štěrbině prvního MTP kloubu (šipka) a eroze na mediální kontuře hlavičky prvního metatarzu poněkud vzdálená od kloubu (šipka), v okolí není edém kostní dřeně.

Fig. 3. ***Sagittal MRI T2 FatSat of the 1st MTP joint (A) and transverse MRI in the level of the MTP joints – T1 (B) and T2 FatSat (C)***
Show fluid in the 1st MTP joint (arrow) and erosion of the medial aspect of the head of the 1st metatarsal bone (arrow), somewhat distant from the joint space, without oedema in the surrounding cancellous bone.

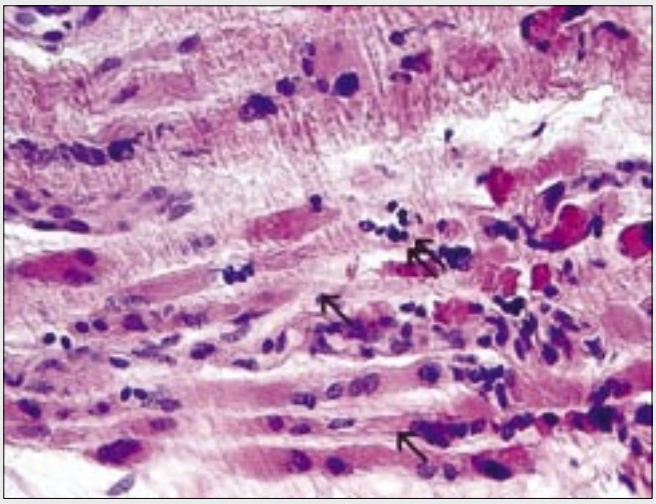

▲ Obr. 4A

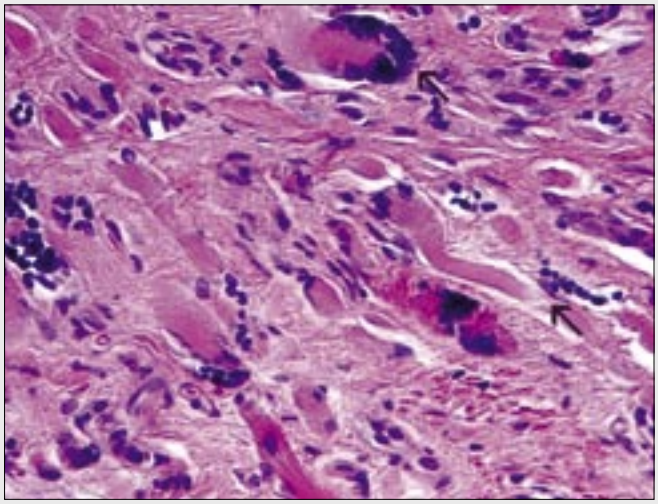

▲ Obr. 4B

Obr. 4. ***Preparát z punkční mikrohistologické biopsie různých míst svalů planty (A, B)***
Jsou patrny okrsky fokální atrofie až nekrózy svalových vláken (šipky, horní šipka pro srovnání normální svalové vlákno) a drobné lymfocytární infiltráty (zdvojená šipka).

Fig. 4. ***Microhistologic specimen from a core-cut biopsy of different locations in plantar muscles (A, B)***
Spots of focal atrophy and myonecrosis of the muscular filaments (arrows, upper arrow pointing to a normal muscular filament for comparison) and small infiltrates of lymphocytes (double arrow).

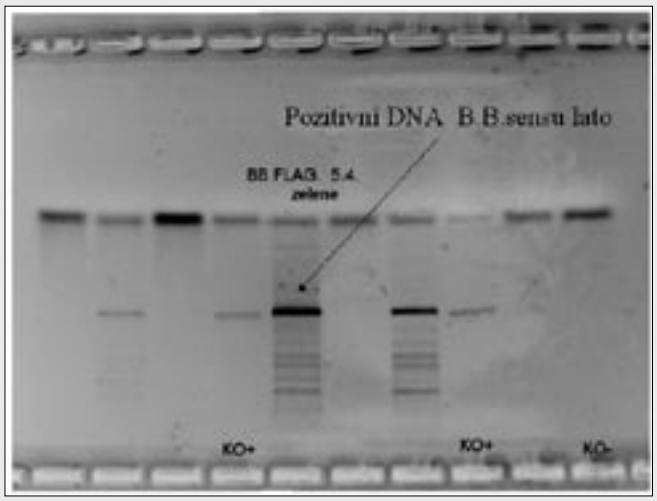

▲ Obr. 5A

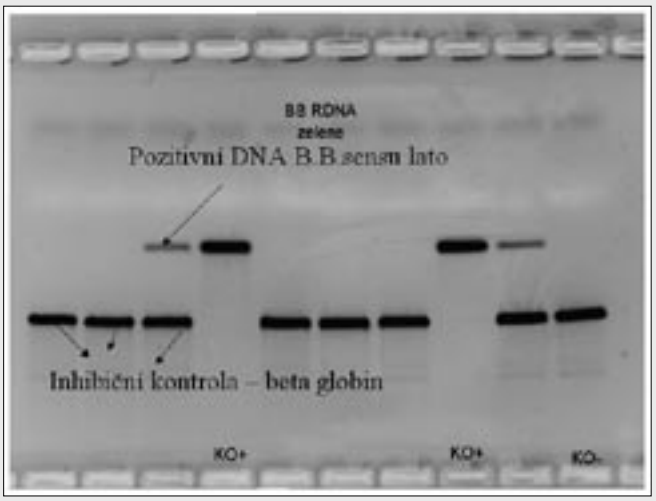

▲ Obr. 5B

Obr. 5. ***Výsledky metody PCR (A, B)***
Označený proužek (šipka) prokazuje pozitivní DNA borelií metodou PCR (polymerase chain reaction).

Fig. 5. ***The results of PCR (A, B)***
The stripes (arrows) indicate positive PCR (polymerase chain reaction) for DNA of Borrelia.

NÁLEZY NA ZOBRAZOVACÍCH METODÁCH

RTG nález je často velmi chudý až negativní (8), zejména v časných stadiích, později nespecifický. Nález na MR je výrazně senzitivnější, jeho specificita je však rovněž nízká, diagnózu napoví jen kombinace kostních a měkkotkáňových změn s anamnézou.

Na skeletu se nachází periartikulární osteoporóza a periostóza, vzácněji edém kostní dřeně.

V kloubech je hypertrofická synoviální výstelka, zvýšená tekutinová náplň, defekty na chrupavkách až zúžení kloubní štěrbiny, posléze subluxace a obraz podobný pokročilé artróze, někdy se najdou chrupavčitá volná tělíska. Méně často jsou popisovány marginální eroze, nebo drobná subchondrální osteolytická ložiska v epifýzách (9).

Na svalech nacházíme periartikulárně na UZ změny podobné chronickým degenerativním změnám neúměrným věku pacienta, na MR nespecifický obraz myositidy – tj. svalový edém a tukovou degeneraci, bez edému v podkoží. Jsou zbytnělé regionální lymfatické uzliny (10).

KAZUISTIKA

Padesátidvouletý muž byl v březnu 2004 kousnut klíštětem. Poté se rozvinula neuroborelióza s projevy periferní neuropatie, která byla prokázána na EMG. V následujícím půlroce se postupně rozvíjely bolesti 1. MTP kloubu pravé nohy. V té době byl v jiném zdravotním zařízení neúspěšně léčen pro domnělou dnu. Bolesti postupně přecházely i na chodidlo, došlo k zarudnutí nejen palce nohy, ale i nártu. Přetrvávala periferní polyneuropatie. Mezi březnem 2004 a květnem 2005 bylo zhotoveno několik RTG snímků s nálezem osteolytických ložisek v článcích prstů a metatarzech, zúžení kloubní štěrbiny PIP kloubů 3. a 4. prstu a edému měkkých tkání a periostózy na bazálním článku palce (obr. 1). Mezi lednem a březnem 2005 obtíže vygradovaly do výrazných bolestí pod hlavičkami všech MT, do edému celé nohy, hlezna a šířícímu se až na distální bérec. Proto byla v únoru 2005 provedena MR. Našli jsme rozsáhlý edém a rozsáhlou tukovou degeneraci svalů planty, které se nevyskytovaly ve stejných svalech a svalových skupinách, synovitidu MTP kloubů bez periartikulárního edému, ojediněle i s erozemi (obr. 2 a 3). V březnu 2005 jsme pod CT kontrolou provedli punkční mikrohistologickou biopsii ze 4 míst plantárních svalů. Z tohoto materiálu byla histologicky prokázána fokální atrofie kosterních svalů charakteru neurogenní atrofie a drobné lymfocytární infiltráty (obr. 4) a metodou PCR byla detekována chromozomální DNA borelií (obr. 5). V květnu 2005 se přidaly ke klinickému obrazu acrodermatitis chronica atroficans, ekzém a scabies. Nález jsme uzavřeli jako chronickou boreliovou autoimunní myositidu svalů nohy a chronickou boreliovou artritidu MTP a IP kloubů v terénu neurogenní svalové degenerace při boreliové polyneuropatii a chronické kožní borelióze.

LITERATURA

1. **Croke CL, Munson EL, Lovrich SD, Christopherson JA, Remington MC, et al.** Occurrence of Severe Destructive Lyme Arthritis in Hamsters Vaccinated with Outer Surface Protein A nad Challenged with Borrelia burgdorferi. Infection and Immunity, Feb 2000; 68: 658–663.
2. **Steere AC.** Lyme disease. N Engl J Med 2001; 345: 115–125.
3. **Cadavid D, Bai Y, Dail D, Hurd M, Narayan K, et al.** Infection and Inflammation in Skeletal Muscle from Nonhuman Primates Infected with Different Genospecies of the Lyme Disease Spirochete *B. burgdorferi*. Infection and Immunity 2003; 7087–7098.
4. **Steere AC.** Musculoskeletal manifestations of Lyme disease. Am J Med 1995; 98: 44S–48S.
5. **Frey M, Jaulhac B, Piemont Y, Marcellin L, Boohs P, et al.** Detection of Borrelia burgdorferi in Muscle of Patients with Chronic Myalgia Related to Lyme Disease. Am J Med 1998; 104: 591–594.
6. **Reimers CD, de Koning J, Neubert U, Preac-Mursic V, Koster JG, et al.** Borrelia burgdorferi myositis: report of eight patients. J Neurol 1993; 240: 278–283.
7. **Schoenen J, Sianard-Gainko J, Carpentier M, Reznik M.** Myositis during Borrelia burgdorferi infection. J Neurol Neurosurg Psychiatry 1989; 52: 1002–1005.
8. **Dejmková H, Hulínská H, Tegzová D, Pavelka K, Gatterová J, et. al.** Seronegative Lyme Arthritis caused by Borrelia garinii. Clin Rheumatol 2002; 21: 330–334.
9. **Hendrickx G, De Boeck H, Goossens A, Demanet C, Vandenplas Y.** Persistent synovitis in children with Lyme arthritis: two unusual cases. An immunologic approach. Eur J Pediatr 2004; 163: 646–650.
10. **Ecklund K, Vargas S, Zurakowski D, Sundel RP.** MRI Features of Lyme Arthritis in Children. AJR 2005; 184: 1904–1909.

recenze

Schmitt R, Lanz U.

DIAGNOSTIC IMAGING OF THE HAND / Diagnostické zobrazení ruky

Stuttgart – New York: Thieme 2008; 608 s., 1160 ilustrací. ISBN 978-3-13-14058-4.

Objemná kniha se podrobně věnuje problémům zobrazení sice malé, ale velmi komplikované oblasti muskuloskeletálního aparátu – ruce – od distální části radia a ulny po konečky prstů. Výjimečné je podrobné zpracování všech částí knihy, kdy snad žádný z diagnostických problémů není opomenut. V prvním oddílu je velmi přehledně a přitom také do všech podrobností probrána technika jednotlivých vyšetřovacích metod – od prostého snímku včetně speciálních projekcí na jednotlivé karpální kůstky po zobrazení magnetickou rezonancí. Dokonce i čtenáře dobře obeznámeného s MRI, který s ní pracuje denně, obohatí dokonale podaný metodický postup zobrazení zápěstí a ruky. V oddílu věnovaném anatomii zápěstí jsou zdůrazněny především funkční aspekty jednotlivých komplexů kostí a ligament, podstatná část je věnovaná i zobrazení operované ruky.

V klinických částech se autoři postupně zabývají vývojem, normálními variantami a malformacemi, dále poraněními (na 120 stranách!), onemocněními degenerativního a dystrofického původu, metabolickými onemocněními, zánětlivými onemocněními a nádorům včetně nádorům podobným lézím. Zcela ojedinělé je množství kvalitních reprodukcí klasických snímků, obrazů magnetické rezonance i výpočetní tomografie. Nechybí ani nejmodernější techniky, jako jsou difuzně vážené obrazy, zobrazení chrupavky pomocí speciálních gradientních sekvencí u magnetické rezonance, trojrozměrné rekonstrukce skeletu u výpočetní tomografie. Bohužel se musím opakovat a opět vyzdvihnout zcela mimořádnou grafickou kvalitu a názornost schematických ilustrací, které jsou u ruky nezbytným doplněním radiologických vyobrazení. S prvním otevřením knihy mi padl zrak na skutečně překrásnou celostránkovou ilustraci vývoje kostního věku, kam jsem již natrvalo umístil záložku. Takových ilustrací však v knize najde čtenář nespočítaně. Na konci publikace je velmi dobře koncipovaný přehled diferenciální diagnostiky postižení ruky, sestavený do přehledných tabulek.

Publikace patří ke klenotům radiologické literatury díky detailnímu zpracování všech aspektů zobrazení ruky, vynikající kvalitě schematických ilustrací a dokonalému výběru i dokonalé kvalitě radiologické dokumetace. Jde o jednu z knih, u nichž nemusíme mít strach, že za několik let zestárne a nebude již k použití.

doc. MUDr. Jiří Ferda, PhD.