

EMBRYONÁLNÍ RHABDOMYOSARKOM U CHLAPCE S COSTELLO SYNDROMEM

EMBRYONAL RHABDOMYOSARCOMA IN BOY WITH COSTELLO SYNDROME – CASE REPORT

kazuistika

Ivana Červinková¹
Jarmila Skotáková¹
Zdeněk Pavlovský²
Anna Seehofnerová¹

¹Klinika dětské radiologie LF MU a FN, Brno

²Ústav patologie LF MU a FN, Brno

Přijato: 20. 11. 2015

Korespondenční adresa:

MUDr. Ivana Červinková
Klinika dětské radiologie LF MU a FN
Černopolní 9, 662 63 Brno
e-mail: icervinkova@seznam.cz

Konflikt zájmů: žádný.

SOUHRN

Červinková I, Skotáková J, Pavlovský Z, Seehofnerová A. Embryonální rhabdomyosarkom u chlapce s Costello syndromem

Autoři prezentují případ 20měsíčního chlapce stigmatizovaného v rámci Costello syndromu s akutní retencí moči a nálezem tumorózní léze v oblasti malé pánve, která byla později diagnostikována jako embryonální rhabdomyosarkom. Autoři diskutují souvislost vzniku tumorózních lézí a Costello syndromu.

Klíčová slova: Costello syndrom, retence, rhabdomyosarkom, tumor.

SUMMARY

Červinková I, Skotáková J, Pavlovský Z, Seehofnerová A. Embryonal rhabdomyosarcoma in boy with Costello syndrome – case report

Authors would like to present case of 20-month-old boy suffering from Costello syndrome with acute urine retention and a tumorous lesion in small pelvis, later being diagnosed as an embryonal rhabdomyosarcoma. The relation between Costello syndrome and tumorous lesions formation is being discussed.

Key words: Costello syndrome, retention, rhabdomyosarcoma, tumor.

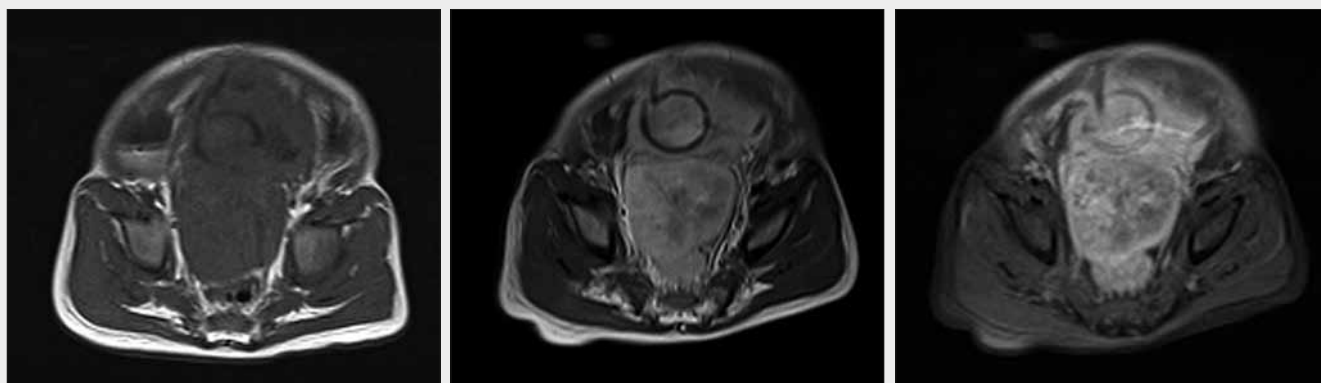
ÚVOD

Některé vzácnější genetické syndromy jsou spojené s vyšším rizikem vzniku nádorového onemocnění. Jedním z těchto syndromů je Costello syndrom (1, 2). Z maligních nádorových onemocnění v souvislosti s tímto syndromem je v dětském věku v první řadě uváděn rhabdomyosarkom. Rhabdomyosarkom patří mezi nádory mezenchymové s výskytem především u dětí a adolescentů (2).

KAZUISTIKA

U pacienta byl v 1 roce věku diagnostikován Costello syndrom. Je u něj patrná makrocefalie, dysmorfie obličej, celkově je chlapec hypotonický a těžce psychomotoricky retardovaný.

V polovině srpna 2011, kdy mu bylo 20 měsíců, byl u praktického lékaře pro děti a dorost opakovaně vyšetřován pro teploty, neklid, plačtivost. Laboratoř, stěry i kultivace byly negativní. Během 14 dní se potíže zhoršovaly, břicho se postupně zvětšovalo, chlapec močil po kapkách. Byl přijat na dětské oddělení spádové nemocnice. V laboratorních hodnotách byl patrný vzestup hladiny urey a kreatininu a také hyponatremie. CRP bylo negativní. Při ultrazukovém vyšetření břicha bylo patrné výrazné rozpětí močového měchýře zadržovanou močí. Opakovaný pokus o vycévkování se nezdařil, chlapec byl následně transferován na pracoviště vyššího typu. Při transferu chlapec spontánně vymočil menší množství tekutiny. Při ultrazukové kontrole byla stále výrazná retence moči v močovém měchýři, byla popisovaná již i dilatace dutého



▲ Obr. 1A

▲ Obr. 1B

▲ Obr. 1C

Obr. 1. **Magnetická rezonance.** A – T1-vážený obraz v axiální rovině s nálezem objemné tumorózní léze v pánevní oblasti s intimním vztahem k močovému měchýři; B – T1-vážený obraz v axiální rovině po podání kontrastní látky s výrazným syčením tumorózní léze; C – T1-vážený obraz v axiální rovině s potlačením signálu tuku

Fig. 1. **Magnetic resonance.** A – axial T1-weighted image showing voluminous pelvic tumor in tight connection with urinary bladder; B – axial postcontrast T1-weighted image showing high contrast enhancement of the lesion; C – axial fat suppressed T1-weighted image

systému obou ledvin. U chlapce byly klinicky pozorovatelné otoky v obličejí a na dolních končetinách. V dutině břišní nebyla hmatná žádná patologická rezistence. Po opětovných neúspěšných pokusech o vycévkování byl kontaktován urolog a došlo k zavedení epicystostomie. Ta okamžitě odvedla cca 800 ml moči i s krví. V kontrolních laboratorních vyšetřeních byla patrná normalizace hodnot urey a kreatininu. Chlapci byla podána laxativa a nálev, ovšem bez efektu. O 2 dny později byl proveden další pokus o zacévkování, rovněž neúspěšný. Proto bylo indikováno provedení MR malé pánve (obr. 1). Zde byla popsána tumorózní léze ve ventrální části diafrag-

ma pelvis, v intimním vztahu k močovému měchýři, velikosti 40 × 32 × 57 mm. Bylo vysloveno podezření na malignitu typu rhabdomyosarkomu. O 3 dny později byla provedena biopsie a histologicky byla stanovena konečná diagnóza (obr. 2). Jednalo se o embryonální rhabdomyosarkom.

Chlapec následně podstoupil chemoterapii a cystoprostatectomii. V současné době se pacient nachází v remisi onemocnění – bez známek rezidua či recidivy tumoru.

DISKUSE

Nejčastějším a typickým sarkomem pro dětský věk je rhabdomyosarkom (RMS).

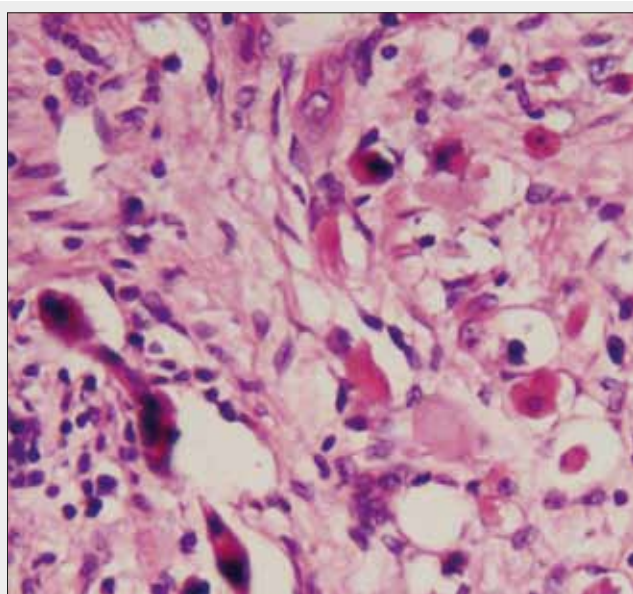
Reprezentuje až 55–60 % všech sarkomů měkkých tkání u dětí. Sarkomy měkkých tkání v dětském věku patří mezi nádory s bimodální věkovou incidencí. První vrchol je ve věku 3–5 let, druhý vrchol výskytu je v období dospívání (3, 4).

Rhabdomyosarkom je agresivní sarkom s buněčnou diferenciací směrem k příčně pruhované svalovině. Může postihnout každou část těla kromě skeletu, včetně těch míst, kde se svalové buňky normálně nevyskytují. Nejčastěji postihuje hlavu a krk v 35–42 %, končetiny v 15–20 %, uropoetický trakt v přibližně 18–25 %, trup (včetně plic) v 10–15 %. Z urogenitálních orgánů postihuje nejčastěji prostatu, močový měchýř, pochvu a paratestikulární oblast (2).

Četnost nádoru kolísá mezi 3,5–8 % všech zhoubných nádorů dětského věku, v dospělosti se vyskytuje velmi vzácně. Incidence je 5,5 : 1 000 000 dětí za rok (2).

U malých dětí se v oblasti hlavy, krku, urogenitálního traktu a retroperitonea nejčastěji setkáváme s embryonálním rhabdomyosarkomem. Patří zde i sarcoma botryoides, což je forma embryonálního rhabdomyosarkomu, která tvoří exofyticky rostoucí nádorové hmoty. Typickou lokalizací jsou močový měchýř nebo vagina (5).

Některé genetické syndromy jsou spojeny s vyšší prevalencí rhabdomyosarkomu. Jedním z takovýchto syndromů je Costello syndrom (1, 2).



▲ Obr. 2

Obr. 2. **Histopatologické vyšetření** – embryonální rhabdomyosarkom v barvení hematoxylin-eosin

Fig. 2. **Histopathology** – embryonal rhabdomyosarcoma in hematoxylin-eosin stain

Costello faciokutaneoskeletální syndrom je sporadicky se vyskytující afekce provázená mentální retardací a vysokým rizikem manifestace malignity v dětském věku (6). Prevalence syndromu se udává v rozmezí 1 : 300 000 až 1 : 1 250 000 (7). Může být způsoben mutacemi v genu HRAS (11p15.5) (1).

Syndrom je charakterizován relativně vysokou porodní hmotností postižených jedinců a makrocefalií (1), vyskytují se faciální dysmorfie, hyperelasticita kůže (6, 8). Postnatální období je charakterizováno neprospíváním, abnormálním neurologickým nálezem s hypotonií, nystagmem a opožděním vývoje, také mentální retardací (1). Bývá často obraz Chiari 1 malformace (9). Jedinci mají jemné kudrnaté vlasy, ze skeletálních anomálií bývají např. ulnární dukce zápěstí a prstů, pedes plano/calcanoevalgi (6, 8). Dále bývá malý vzrůst v důsledku částečného či kompletního deficitu růstového hormonu. Vyskytují se také srdeční anomálie, jako např. supraventrikulární tachykardie nebo hypertrofická kardiomyopatie (1).

Nejčastějšími nádory v dětství jsou papilomy v periorální a perianální oblasti (1, 9).

Jedinci s Costello syndromem mají přibližně 15% celoživotní riziko vzniku zhoubných nádorů včetně rhabdomyosarkomu a neuroblastomu u malých dětí a karcinomu močového měchýře z přechodných buněk u dospívajících a mladých dospělých (9).

ZÁVĚR

Cílem autorů bylo poukázat na zvýšenou pravděpodobnost vzniku zhoubného nádorového onemocnění při některých vzácnějších hereditárních onemocněních. V souvislosti s Costello syndromem se v dětském věku jedná nejčastěji o rhabdomyosarkom, zejména embryonální rhabdomyosarkom, dále může jít také například o neuroblastom. Definitivní diagnóza je možná pouze histologicky, ale známá souvislost některých vzácnějších genetických syndromů s určitými typy nádorových onemocnění, charakter a lokalizace léze může být významným vodítkem pro stanovení předběžné diagnózy.

LITERATURA

1. Plevová P, Šilhánová E, Foretová L. Vzácné hereditární syndromy s vyšším rizikem vzniku nádorů. *Klinická onkologie* 2006; 19: 68–75.
2. Chocholatý M, Kawaciuk I, Mališ J, Dušek P, Zámečník J. Embryonální rhabdomyosarkom ledvinové pánvičky. *Urologie pro Praxi* 2007; 8: 133–134.
3. Bajčiová V. Sarkomy měkkých tkání u adolescentů. *Onkologie* 2008; 3: 367–371.
4. Bajčiová V, Tomášek J, Štěrba J, et al. Nádory adolescentů a mladých dospělých. Praha: Grada Publishing 2011; 91–102.
5. Feit J, et al. Atlas patologie pro studenty medicíny. Dostupné z: http://atlases.muni.cz/atlas/stud/atl_cz/au-cz.html
6. Seemanová E. Costello syndrom. *Čes-slov Pediatr* 2003; 10: 633–636.
7. Neall LF, Morrison S. Costello syndrome. Genetics Home Reference. Dostupné z: <http://ghr.nlm.nih.gov/condition/costello-syndrome>
8. Gripp KW. Tumor predisposition in Costello syndrome. *Am J Med Genet* 2005; 137: 72–77.
9. Gripp KW, Lin AE. Costello syndrome. GeneReviews [Internet]. Dostupné z: <http://www.ncbi.nlm.nih.gov/books/NBK1507/>