Ces Radiol 2021; 75(1): 94–101

přehledový článek

Diagnostika maligních nádorů hlavy a krku – přehled zobrazovacích metod a jejich využití v praxi

Diagnostic Approach to Head and Neck Cancer – a review of imaging methods and their application in clinical practice

Martina Kelblová[1], Pavla Urbánková[2], Marta Pažourková[1], Tomáš Holeček[1], Jiří Vaníček[1]

[1]Klinika zobrazovacích metod FN u svaté Anny Brno a LF MU, Brno

[2]Klinika otorhinolaryngologie a chirurgie hlavy a krku FN u svaté Anny a LF MU, Brno

Přijato: 31. 1. 2021

Korespondenční adresa:
MUDr. Martina Kelblová
Klinika zobrazovacích metod FN u svaté Anny
Pekařská 53, 617 00 Brno
e-mail: martina.kelblova@fnusa.cz

Konflikt zájmů: žádný.

Hlavní stanovisko práce
Poskytnout praktický přehled zobrazovacích metod hlavy a krku v diagnostice maligních tumorů.

SOUHRN

Kelblová M, Urbánková P, Pažourková M, Holeček T, Vaníček J. Diagnostika maligních nádorů hlavy a krku – přehled zobrazovacích metod a jejich využití v praxi

Zobrazovací metody mají zásadní úlohu ve stanovení stagingu, plánování terapie a sledování pacientů s maligními tumory hlavy a krku. Ultrasonografie (US) je neinvazivní, finančně dostupná, je využitelná k hodnocení krčních lymfatických uzlin (N stagingu) a dalších povrchově lokalizovaných struktur, ale je značně závislá na vyšetřujícím. CT vyšetření krku je využitelné k stanovení rozsahu primárního tumoru (T stagingu) i postižení lymfatických uzlin (N stagingu), výborně zobrazuje struktury skeletu, je ovšem při T stagingu limitované artefakty z metalických zubních výplní v dutině ústní, orofaryngu a v oblasti dolních pólů příušních žláz. MR vyšetření krku má lepší tkáňové rozlišení než CT, není tak rušeno artefakty ze zubních výplní. Má tedy nad CT nadřazenou úlohu v T stagingu zejména u tumorů orofaryngu a dutiny ústní. V N stagingu jsou obě metody téměř rovnocenné. Hybridní zobrazení pozitronovou emisní tomografií v kombinaci s CT (PET/CT) za použití radiofarmaka fluordeoxyglukózy (FDG) zobrazuje zvýšenou metabolickou aktivitu maligních krčních tumorů a jejich regionálních a vzdálených metastáz (M staging), a je tedy metodou definitivního stagingu, restagingu a metodou k odhalení skrytého primárního tumoru při zjevném metastatickém postižení krčních lymfatických uzlin. Jako podstatné se v poslední době ukazuje moderní hybridní zobrazení PET/MR, které spojuje

Major statement
A review of imaging methods in the diagnostics and management of patients with head and neck cancer.

SUMMARY

Kelblová M, Urbánková P, Pažourková M, Holeček T, Vaníček J. Diagnostic Approach to Head and Neck Cancer – a review of imaging methods and their application in clinical practice

Imaging methods are an integral part of staging, treatment planning and surveillance of patients with head and neck cancer. Ultrasound (US) is noninvasive, cost-effective and useful tool for evaluation of cervical lymph nodes (N staging) and other superficial structures, but it is operator-dependent. CT of the neck is useful for imaging of primary tumor (T staging) and cervical lymph nodes (N staging), but in T staging it is limited by the artifacts of metallic dental fillings in the oral cavity and in lower poles of parotid glands. MRI of the neck has superior soft tissue contrast than CT, imaging is much less susceptible for dental filling artifacts, therefore it is prior to CT in T staging especially by tumors of oropharynx and oral cavity. In N staging, both methods (MRI and CT) are almost equivalent. FDG-PET/CT displays an increased metabolic activity of malignant cervical tumors and their regional and distant metastases (M staging). Therefore it is the method of definitive staging, restaging and method for detection of occult primary tumor. Advanced hybrid FDG-PET/MRI examination offers an advantage of detailed characterization of primary tumor together with definitive staging with significantly decreased radiation dose for patient.

Key words: head and neck cancer, imaging methods, diagnostics, staging.

možnost podrobné charakteristiky primárního tumoru a definitivního stagingu při výrazné redukci radiační zátěže pacienta.

Klíčová slova: maligní tumory hlavy a krku, zobrazovací metody, diagnostika, staging.

ÚVOD

Velká škála využitelných zobrazovacích metod včetně moderních technologií klade rostoucí nároky na indikující lékaře zvolit nejvhodnější zobrazovací metodu v dané indikaci. Komplexní diagnostika a plánování terapie u těchto pacientů probíhá na mezioborových onkologických indikačních komisích pro nádory hlavy a krku ve složení otorinolaryngolog, radiolog, onkolog a plastický chirurg.

Protože staging tumorů hlavy a krku je pro různé anatomické lokality rozdílný, bude volba vhodné zobrazovací metody probrána pro každou z nich zvlášť. V článku se zabýváme praktickými anatomickými poznámkami pro jednotlivé lokalizace orofaciálních tumorů, které jsou důležité pro stanovení přesného stagingu. Není naším cílem přesně citovat TNM klasifikaci, ale spíše pomoci se v ní orientovat. Pro přesné znění odkazujeme na její 8. edici (2). Zvláštní pozornost věnujeme uzlinovým metastázám primárního tumoru neznámého origa, zobrazování metastatického postižení krčních lymfatických uzlin a sledování pacientů po léčbě.

DUTINA ÚSTNÍ

Dutina ústní se rozkládá od rtů ventrálně po hrazené papily jazyka dorzálně. Její anatomické sublokality jsou rty, spodina dutiny ústní, přední ⅔ jazyka, alveolární výběžky čelistí a bukální sliznice. Nejčastějším maligním tumorem dutiny ústní je **spinocelulární karcinom** (SCC) (1). Pro rozsah primárního nádoru – T stadium je rozhodující největší rozměr nádoru (hraniční hodnoty jsou 2 cm a 4 cm) a hloubka invaze, která je důležitým prognostickým faktorem (hraniční hodnoty jsou 5 mm a 10 mm (T1 až 3). T4 stadium zahrnuje invazi do okolních struktur: kortikalis mandibuly, spodiny dutiny ústní, kůže tváře (T4a), fossa infratemporalis, pterygoidních výběžků kosti klínové, obrůstání a. carotis interna (T4b) (2). Šíření do regionálních lymfatických uzlin – N stadium zahrnuje primárně regio I, II a III (blíže viz krční lymfatické uzliny)

K hodnocení primární lokalizace tumoru se používá vyšetření magnetickou rezonancí (MR) s intravenózně podanou kontrastní látkou nebo vyšetření výpočetní tomografií (CT) s kontrastní látkou. MR je vzhledem k většímu tkáňovému kontrastu a menší náchylnosti na metalické artefakty upřednostňováno zejména u operabilních tumorů k přesnému stanovení rozměrů a lepší detekci menších tumorů (3). U inoperabilních pokročilejších tumorů je možné se přiklonit k CT z důvodu stále ještě značně dostupnějšího CT vyšetření. CT vyšetření se též jeví vhodnější k posouzení destrukce skeletu (obr. 1).

K hodnocení šíření orofaciálních tumorů do regionálních krčních lymfatických uzlin lze využít téměř rovnocenně CT i MR vyšetření, s tím že MR citlivěji posoudí extranodální invazi (obr. 2).

PET/CT, a pokud je dostupné PET/MR, je metodou iniciálního definitivního stagingu zejména u pokročilejších stadií, restagingu a poléčebného sledování (3–5).

HLTAN (PHARYNX)

Rozkládá se od báze lební po dolní okraj prstencové chrupavky. Skládá se ze tří oddílů: nasopharynx, oropharynx a hypopharynx.

Nasopharynx

Rozkládá se od báze lební po horní plochu měkkého patra, ventrálně končí rozhraním měkkého a tvrdého patra, do bočních stěn ústí na každé straně Eustachova trubice (2). Nejčastějším maligním tumorem nosohltanu je **spinocelulární karcinom** (3, 9), a sice

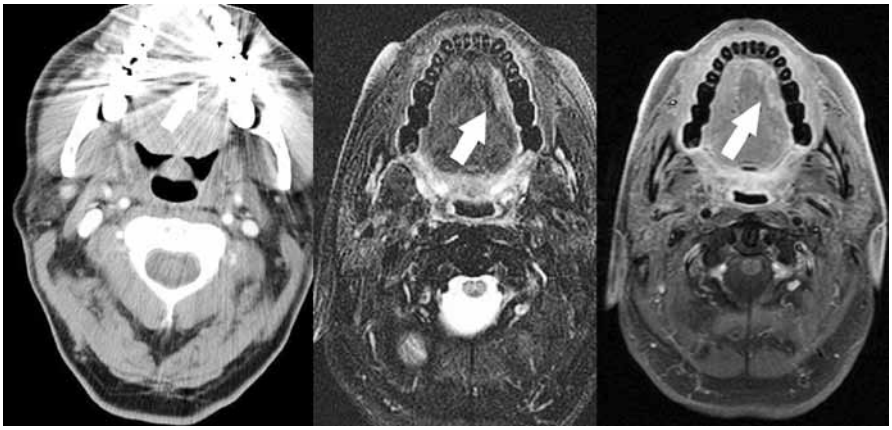

1 Srovnání axiálních kontrastních CT versus MR skenů exulcerovaného spinocelulárního karcinomu (SCC) hrany jazyka – T2 stadium (CECT, T2WI SPIR, T1WI SPIR + C v tomto pořadí)

Comparison of axial CECT and MR images of ulcerated SCC of the tongue – T2 stage (CECT, T2WI SPIR, T1WI SPIR + C respectively)

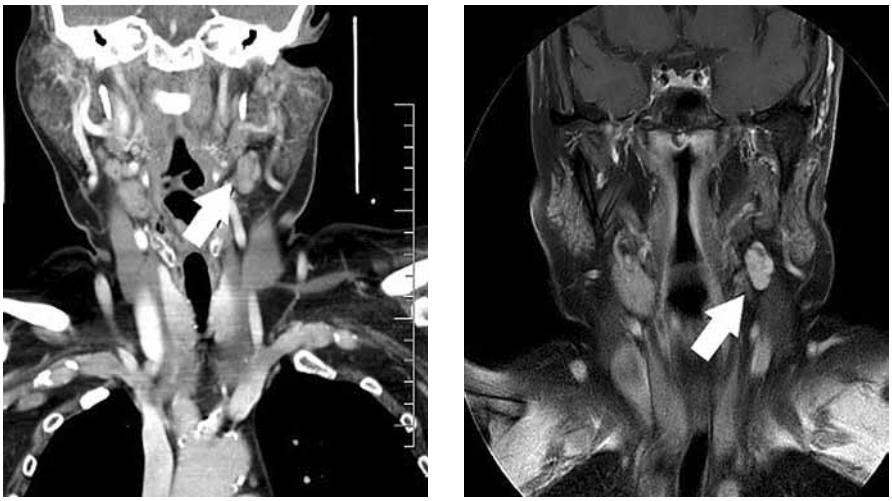

2 Srovnání koronárních kontrastních CT a MR skenů metastatické lymfatické uzliny SCC jazyka v regio IIa vlevo (CECT, T1WI SPIR + C v tomto pořadí)

Comparison of coronal CECT and MR images of metastatic lymph node of SCC of the tongue at the level IIa on the left (CECT, T1WI SPIR + C respectively)

keratinizující, nekeratinicující a **bazaloidní**. Má endemický výskyt v jihovýchodní Asii. Nekeratinizující typ má silnou asociaci s infekcí *EB virem* (3, 7) a je významně radiosenzitivní. Má též výrazněji vyjádřenou krční lymfadenopatii než ostatní malignity hlavy a krku (primárně postihuje retrofaryngeální Rouvierovy uzliny a proximální jugulární – r. IIb) a v pokročilejších stadiích má oproti ostatním orofaciálním nádorům výraznější sklon k vzdáleným metastázám, jako jsou kostní, jaterní nebo plicní (7). Druhým nejčastějším maligním tumorem v této lokalizaci je lymfom.

K hodnocení primární lokalizace tumoru je MR nadřazená CT pro větší tkáňový kontrast a pro možnost posouzení perineurálního a intrakraniálního šíření. CT slouží k hodnocení destrukce skeletu (obr. 3).

MR zobrazovací protokol krku z našeho pracoviště je uveden v tabulce 1.

PET/CT případně PET/MR vyšetření slouží k definitivnímu stagingu.

Vzhledem k intimnímu vztahu k bázi lební a radiosenzitivitě tumorů se používá k léčbě primárního tumoru zejména nechirurgická léčba, především radioterapie. K hodnocení léčebné odpovědi je vhodné využít metodu stejnou jako při iniciálním stagingu s vhodným časovým odstupem, jelikož 8–12 týdnů mohou přetrvávat poradiační změny (3).

3 (a,b) axiální postkontrastní T1WI se saturací tuku nazofaryngeálního karcinomu s intrakraniálním šířením a metastatickými lymfatickými uzlinami: Rouvierovými (retrofaryngeálními) a v regio IIb oboustranně; (c) axiální postkontrastní CT sken nazofaryngeálního karcinomu s obtížně stanovitelným lokálním rozsahem primárního tumoru

(a,b) axial contrast enhanced T1WI fat-saturated (fs) of nasopharyngeal carcinoma with intracranial involvement and metastatic lymph nodes: retropharyngeal and at the level IIb; (c) axial CECT image of nasopharyngeal carcinoma with difficult assessment of local extent of primary tumor

Oropharynx

Leží dorzálně od dutiny ústní a kaudáně od nazofaryngu. Ventrálně je ohraničen hrazenými papilami jazyka, zahrnuje

4a

4b

4c

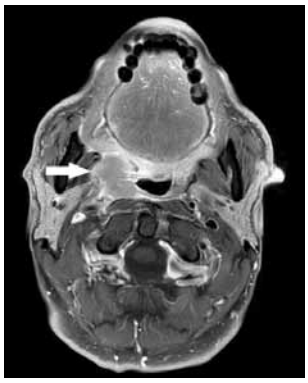

4d

4e

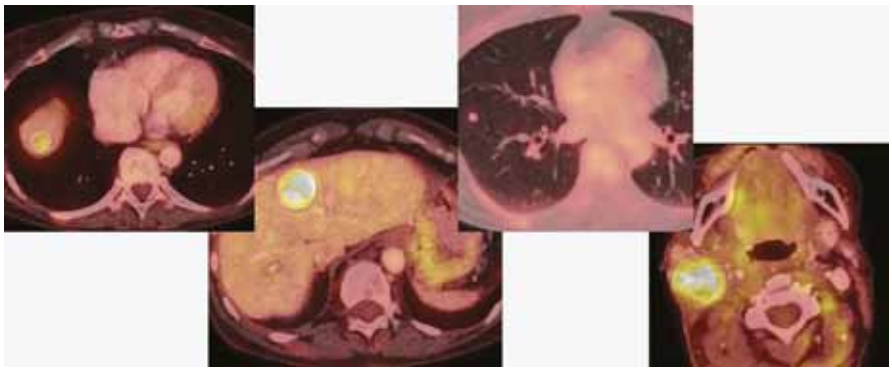

4 (a,b) **koronární sken MR** s k.l. T1WI fs versus CECT s HPV asociovaného spinocelulárního karcinomu (SCC) orofaryngu vpravo v úrovni metastatické lymfatické uzliny; TNM klasifikace: T2N1M0, HPV+. (c,d) **stejná patologie** jako na obrázcích 4a a 4b v axiálním skenu na úrovni primárního tumoru (pravá patrová tonzila). (e) **HPV-negativní orofaryngeální karcinom** vpravo – PET/CT: 1. poléčebné vyšetření: regrese až vymizení primárního tumoru; perzistence a progrese metastatického postižení regionálního i vzdáleného (krk, plíce, játra)

(a,b) **coronal contrast enhanced MR** T1WI fs versus CECT image of HPV assosiated oropharygeal SCC on the rihgt at the level of the metastatic lymph node; TMN classification: T2N1M0, HPV+. (c,d) **the same pathology** as at the pictures number 4a and 4b in axial image at the level of primary site of tumor (right palatine tonsil). (e) **HPV-negative oropharyngeal cancer** of the right palatine tonsil – PET/CT: 1st posttreatment examination: regression or vanishing of primar tumor; persistence and progression of regional and distant metastatic dissease (neck, lung, liver)

Tab. 1. **MR zobrazovací protokol krku z našeho pracoviště**

Table 1. **MR imaging protocol of the neck from our workplace**

STIR cor	rovnoběžně s krční páteří; tloušťka 3,5 mm; od špičky nosu po trny krčních obratlů
T1 sag	kolmo na axiální lokalizér; tloušťka 3,5 mm; od pravého po levý ušní boltec
T2 ax	kolmo na krční páteř; tloušťka 5 mm; od okraje frontálních sinů po klíčky nebo celý rozsah patologie
T2 cor	rovnoběžně s krční páteří; tloušťka 3,5 mm; od špičky nosu po trny krčních obratlů
T2 ax SPIR	kolmo na krční páteř; tloušťka 5 mm; od okraje frontálních sinů po klíčky nebo celý rozsah patologie
T1 ax	kolmo na krční páteř; tloušťka 5 mm; od okraje frontálních sinů po klíčky nebo celý rozsah patologie
kontrastní látka	
T1 cor SPIR + C	rovnoběžně s krční páteří; tloušťka 3,5 mm; od špičky nosu po trny krčních obratlů
T1 ax SPIR + C	kolmo na krční páteř; tloušťka 5 mm; od okraje frontálních sinů po klíčky nebo celý rozsah patologie
T1 sag SPIR + C	kolmo na axiální lokalizér; tloušťka 3,5 mm; od pravého po levý ušní boltec

kořen jazyka, glossoepiglotické valekuly, patrové tonzily, patrové oblouky, měkké patro a zadní stěnu orofaryngu. Nejčastějším maligním tumorem této lokalizace je **spinocelulární karcinom** (3, 9). Jeho hlavními rizikovými faktory jsou *alkohol, kouření* nebo *infekce HPV 16, 18, 31* (lidským papilloma virem typ 16, 18, 31) (6, 9–11). Primárně postihuje ipsilaterální krční lymfatické uzliny vnitřního jugulárního řetězce v r. II a III (10).

Diagnostický postup zahrnuje biopsii primární lokalizace tumoru nebo aspirační biopsii metastatické krční lymfatické uzliny a HPV testování následované zobrazením primárního tumoru nejlépe MR z podobných důvodů jako u tumorů dutiny ústní. Ke stanovení nodálního postižení je MR a CT téměř rovnocenné až na možnost posouzení extranodálního šíření, kdy MR je senzitivnější.

HPV-pozitivní spinocelulární karcinom typicky vytváří cysticky nekrotické metastázy v lymfatických uzlinách, má lepší prognózu a dobře reaguje na radiochemoterapii (4, 5, 11). A podle nejnovější 8. edice TNM klasifikace pro něj platí jiná pravidla stagingu jak pro primární tumor, tak pro postižení regionálních lymfatických uzlin (2, 6) (obr. 4 a–d).

PET/CT se u malignit hlavy a krku využívá k definitivnímu stagingu zejména u pokročilejších stadií, k hodnocení odpovědi na léčbu a k odhalení skrytého primárního tumoru při zjevném metastatickém postižení krčních lymfatických uzlin. Incidence vzdálených metastáz krčních malignit je 2–18 % (4). Metastázy se nacházejí v plících, játrech nebo skeletu. Vyšší riziko vzdálených metastáz je u postižení kaudálních jugulárních lymfatických uzlin, oboustranného postižení, větších než 6 cm lymfatických uzlin a lokální rekurence primárního onemocnění (4).

Pokud je dostupné moderní hybridní zobrazení PET/MR, je možné jej využít již k detailnímu multiparametrickému hodnocení primárního tumoru i k stanovení kompletního stagingu (5, 6, 25).

Hypopharynx

Anatomické sublokality hypofaryngu jsou piriformní recesy (siny), postkrikoidní krajina (sahá od úrovně arytenoidních hrbolů po dolní okraj chrupavky prstencové) a zadní stěna hypofaryngu (2). Nejčastější malignitou této lokalizace je opět **spinocelulární karcinom** (3, 9). Pro učení rozsahu primárního tumoru (T stadia) je rozhodující počet postižených sublokalit, největší rozměr tumoru (hraniční hodnoty 2 cm a 4 cm), infiltrace štítné chrupavky a dalších okolních struktur (2). Malignity vycházející z piriformních sinů a postkrikoidní krajiny mohou poměrně brzy infiltrovat struktury hrtanu (stadium T4a). Malignity z dorzální stěny bývají exofytické, rozsáhlé a později mohou infiltrovat prevertebrální fascii (stadium T4b) (3).

V této lokalizaci, která bývá náchylná na pohybové artefakty, jako jsou opakované polykání nebo zrychlené dýchání, které se mnohdy u těchto pacientů vyskytuje, je někdy výhodnější zobrazovací metodou CT než MR, které je na pohybové artefakty náchylnější a trvá značně déle. MR však je citlivější k posouzení infiltrace prevertebrální fascie podle vymizení tukového proužku mezi tumorem a prevertebrálními svaly (3).

Výzvou je hodnocení infiltrace štítné chrupavky, zejména jejího vnitřního povrchu. CT dokáže zhodnotit defekty kalcifikovaných okrajů (jsou-li kalcifikované pravidelně), má v tom vysokou senzitivitu a specificitu. Tenké MR vrstvy lépe zobrazí infiltraci vlastní chrupavky s poměrně vysokou senzitivitou, ale nižší specificitou (neodliší spolehlivě tumorózní infiltraci od reaktivních změn) (13) (obr. 5, 6).

HRTAN (LARYNX)

Hrtan se dělí na supraglotickou, glotickou a subglotickou oblast. Supraglotický hrtan zahrnuje epiglottis, aryepiglotické řasy, arytenoidní hrboly a ventrikulární řasy (nepravé hlasové vazy). Glotický hrtan sahá od ventriculus laryngis 1 cm kaudálně a zahrnuje hlasivky, přední a zadní komisuru. Subglotický hrtan sahá od dolního okraje glottis po dolní okraj prstencové chrupavky (2).

Nejčastější malignitou hrtanu je opět **spinocelulární karcinom**.

Pro úzkou anatomickou souvislost hrtanu a hypofaryngu (postkrikoidní krajina tvoří přední stěnu hypofaryngu) platí pro zobrazování a T staging tumorů hrtanu velmi podobná pravidla jako pro tumory hypofaryngu (obr. 7, 8).

5a

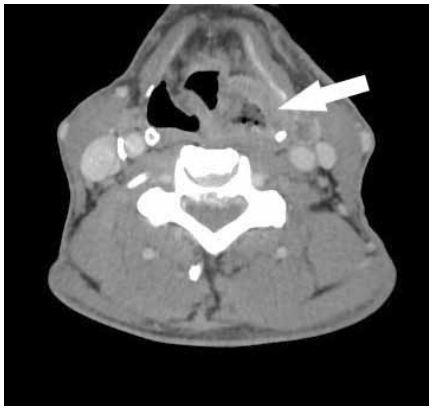

5b

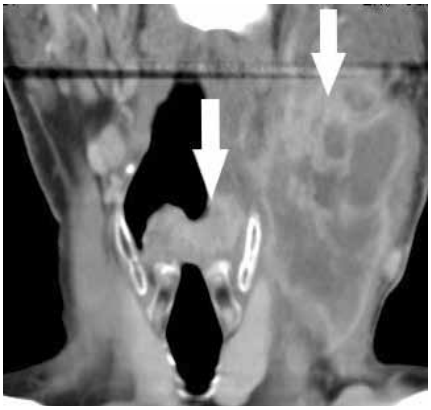

5 Axiální a koronární CECT sken spinocelulárního karcinomu (SCC) hypofaryngu T2N3bM0 vlevo (piriformní sinus a postkrikoidní oblast) s ipsilaterálním paketem metastatických lymfatických uzlin s extranodálním šířením

Axial and coronal CECT image of hypopharyngeal SCC T2N3bM0 on the left (piriform sinus and postcricoid area) with ipsilateral packet of metastatic lymph nodes with extranodal proliferation

6 T1WI sag, T1WI fs sag + C: SCC hypofaryngu (zadní stěna) T4b s parciální infiltrací prevertebrální fascie

T1WI sag, T1WI fs sag + C: hypopharyngeal SCC (posterior wall) partially infiltrating prevertebral fascia

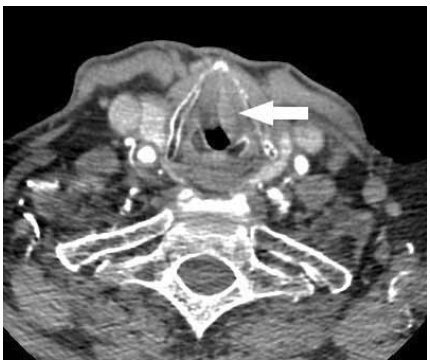

7 Axiální CECT sken spinocelulárního karcinomu (SCC) hrtanu (glottis) T1

Axial CECT image of SCC of the larynx (glottic form) T1

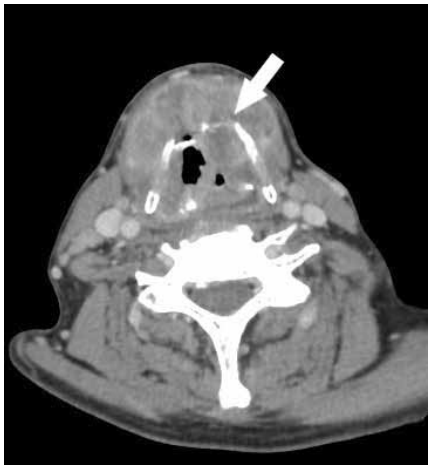

8 Axiální CECT sken spinocelulárního karcinomu (SCC) hrtanu (supraglottis) T4a

Axial CECT image of SCC of the larynx (supraglottic form) T4a

9 T1WI fs + k.l., axiální a koronární sken: spinocelulární karcinom (SCC) maxilární dutiny vlevo s prorůstáním do orbity, dutiny nosní, podkoží tváře a infratemporální fossy

T1WI fs + C, axial and coronal image: SCC of maxillary sinus on the left infiltrating the orbit, nasal cavity, facial subcutaneous fat and infratemporal fossa

NOS A PARANAZÁLNÍ DUTINY

Nejčastějšími sinonazálními malignitami jsou **spinocelulární karcinom** (SCC), pak **adenokarcinom**, a zbytek tvoří **olfaktorní neuroblastom** čili **estezioneuroblastom, adenoidně cystický kacinom** a **mukoepidermoidní karcinom**, vzácně i **lymfomy** a lze se setkat i se slizniční formou **maligního melanomu** (14).

CT slouží k posouzení destruktivních změn skeletu. MR je nadřazeno CT při hodnocení rozsahu primárního tumoru, zejména pro posouzení intrakraniálního šíření. Lépe odliší tumor od zánětlivých slizničních změn či retence, které jsou pro vysoký obsah vody silně T2 hyperintenzní, zatímco malignity v této lokalizaci silně buněčné s malým inter- i intracelulárním objemem vody jsou T2 hypointenzní a navíc se sytí k.l. (3).

Nodální šíření je poměrně málo časté, a sice primárně do lymfatických uzlin v r. I, II a do retrofaryngeálních uzlin (obr. 9).

SLINNÉ ŽLÁZY

Tumory podčelistních žláz a zevního listu příušní žlázy jsou dostupné ultrazvukovému (US) vyšetření. Ultrazvuku nejsou dostupné vnitřní listy příušních žláz, podjazykové žlázy a malé slinné žlázy dutiny ústní a hltanu. Většina benigních tumorů velkých slinných žláz i část maligních včetně metastáz do hlubokých krčních lymfatických uzlin je vyšetřitelná na CT (až na dolní póly zevních listů příušních žláz) (viz výše) a podjazykové žlázy. MR je díky vyššímu tkáňovému kontrastu a signálovým specifikám benigních a maligních tumorů přesnější v zobrazení maligních tumorů slinných žláz. Většina benigních tumorů je nativně T2 hyperintenzní a většina maligních tumorů nativně T2 hypointenzní vzhledem k vysoké buněčnosti a malému obsahu extracelulární tekutiny (15, 16) (obr. 10, 11).

METASTATICKÁ LYMFATICKÁ UZLINA PRIMÁRNÍHO TUMORU NEZNÁMÉHO ORIGA (OKULTNÍHO PRIMÁRNÍHO TUMORU)

Asi u 2–9 % nemocných s krční malignitou je diagnostikovaná metastatická lymfatická uzlina s utajeným primárním ložiskem (3, 9). Někdy jej ani důkladné klinické vyšetření ani CT či MR vyšetření krku neodhalí. Odhalí-li biopsie lymfatické uzliny metastázu SCC, je

10 CECT axiální sken: mukoepidermoidní karcinom levé příušní žlázy infiltrující zevní vnitřní list, kývač a kůži

CECT image: mucoepidermoid carcinoma of the left parotid gland involving its deep and superficial lobe, sternocleidomastoid muscle and skin

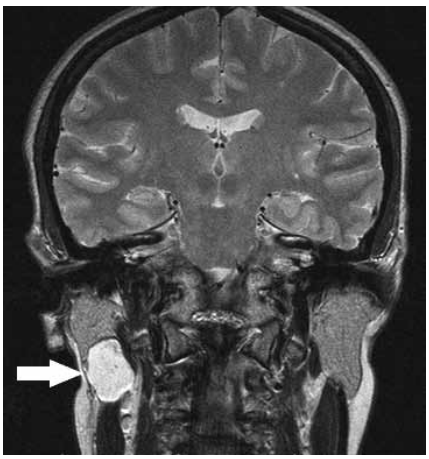

11 T2WI cor: pleomorfní adenom pravé příušní žlázy (nejčastější benigní nádor této lokalizace)

T2WI cor: pleomorphic adenoma of the right parotid gland (the commonest benign neoplasm of this site)

12a

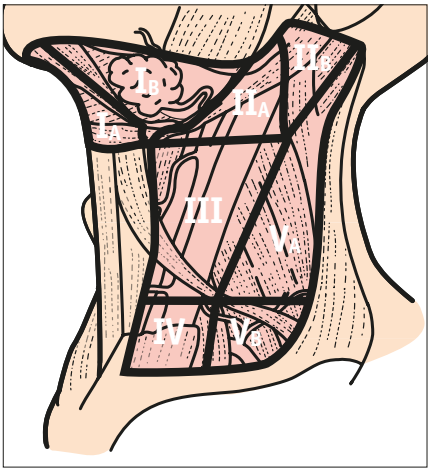

12b

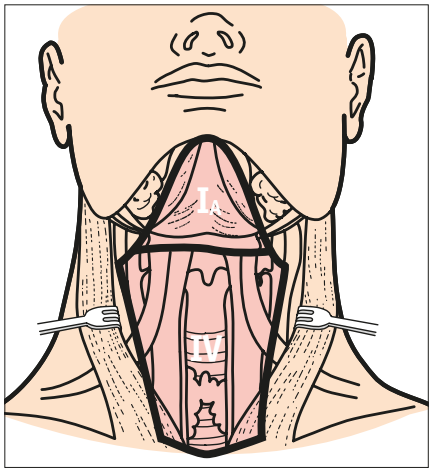

12 Klasifikace krčních lymfatických uzlin s vyjmenováním jejich primárních spádových oblastí
Classification of the cervical lymph nodes with the primary sites of harbouring metastases

I_A – submentální (spodina dutiny ústní, dolní ret, přední část jazyka)/submental (floor of the mouth, lower lip, frontal part of the tongue)
I_B submandibulární (dutina ústní, přední část nosu, obličejové měkké tkáně, submandibulární žláza)/submandibular (oral cavity, frontal part of the nose, facial soft tissues, submandibular gland)
II – horní jugulární (II_A, II_B) (dutina ústní, nosní, naso-, oro-, hypopharynx, larynx, příušní žláza)/upper jugular group (II_A, II_B) (oral cavity, nose, naso-, oro-, hypopharynx, larynx, thyroid gland)
III – střední jugulární (dutina ústní, naso-, oro-, hypopharynx, larynx)/middle jugular group (oral cavity, naso-, oro-, hypopharynx, larynx)
IV – dolní jugulární (hypopharynx, larynx, krční jícen)/lower jugular group (hypopharynx, larynx, cervical part of oesophagus)
V – zadní krční trojúhelník (V_A – naso-, oropharynx; V_B – štítná žláza)/posterior triangle group (V_A – naso-, oropharynx; V_B – thyroid gland)
VI – přední kompartment (prelaryngeální, pretracheální) (štítná žláza, hrtan, krční jícen, vrcholy piriformních sinů)/anterior compartment group (prelaryngeal, pretracheal) (thyroid gland, larynx, cervical part of the oesophagus, apexes of the piriform sinuses)

třeba hledat primární ložisko především v patrových tonzilách, nosohltanu, kořeni jazyka a hypofaryngu. Jde-li o metastázu adenokarcinomu, je třeba myslet na štítnou žlázu, slinné žlázy, prsní žlázu, plíce a trávicí ústrojí (9).

Výrazně vyšší senzitivitu než CT či MR k odhalení okultního primárního tumoru má FDG-PET/CT, která činí cca 69 % (3).

METASTATICKÉ POSTIŽENÍ KRČNÍCH LYMFATICKÝCH UZLIN

K hodnocení krčních lymfatických uzlin nejčastěji využíváme CT nebo MR vyšetření. Existují kritéria malignity, podle kterých je možné se orientovat:

1. **velikostní kritéria:**
   a) minimální axiální rozměr uzliny: V jugulodigastrické oblasti (regio IIa) uzliny větší než 9–10 mm v krátké ose jsou suspektní z metastatického postižení a v ostatních krčních oblastech jsou suspektní uzliny větší než 8–9 mm v krátké ose.
   b) poměr délky a tloušťky (L/T ratio): Čím více je poměr menší než 2, tím více je uzlina suspektní z metastatického postižení (má vice zakulacený tvar).
2. **morfologická kritéria**, a sice přítomnost centrální nekrózy či nehomogenity uzliny, která jsou spolehlivější (17)

U pacientů s klinicky i radiologicky (CT nebo MR) negativními lymfatickými uzlinami je výskyt neodhalených krčních uzlinových metastáz ve více než 20 % případů (18). FDG-PET/CT zvyšuje senzitivitu a specificitu a snižuje podíl neodhalených uzlinových metastáz dle prospektivní srovnávací studie z roku 2014 na 12 % (19). Žádná ze zobrazovacích metod nedosahuje výtěžnosti elektivní disekce krčních lymfatických uzlin, která se provádí dle hloubky invaze, velikosti a lokalizaci primárního tumoru (20).

Krční lymfatické uzliny se klasifikují do skupin zohledňujících jejich primární spádové oblasti (20) (obr. 12).

POLÉČEBNÉ SLEDOVÁNÍ PACIENTŮ S MALIGNITAMI HLAVY A KRKU

Malignity hlavy a krku nejčastěji recidivují v prvních 2–3 letech po léčbě. K poléčebnému sledování lokoregionální recidivy u časných stadií tumorů hlavy a krku lze využít CT v lokalitách, které jsou náchylnější na pohybové artefakty, jako jsou hypopharynx a hrtan, v ostatních lokalitách, zejména těch bližších bázi lební pro lepší tkáňový kontrast a lepší hodnotitelnost intrakraniálního šíření a menší metalické artefakty ze zubních výplní (zejména nasopharynx a sinonazální tumory, ale i dutina ústní, oropharynx a slinné žlázy) je upřednostňováno MR. Důležité je pak volit stejnou modalitu při následné kontrole.

Je prokázána efektivita FDG-PET v kombinaci s CT jako metody iniciálního stagingu zejména u pokročilejších stadií onemocnění a výchozího poléčebného sledování. Vhodný časový odstup je nejméně 12 týdnů po terapii, umožňující odeznění poléčebných edematózních či zánětlivých změn a zároveň včasný záchyt recidivy či progrese onemocnění (21–23). Toto výchozí vyšetření je tedy vhodné plánovat v úzké spolupráci s otorinolaryngologem.

Doporučený poléčebný zobrazovací protokol pacientů s malignitami hlavy a krku vydala ACR (American College of Radiology) v roce 2016 a zpřesnila v roce 2018 a zároveň zavedla NI-RADS systém (neck imaging reporting and data system) ke zlepšení komunikace mezi radiology, orofociálními chirurgy a onkology k hodnocení míry rizika rekurence malignit hlavy a krku. Doporučený základní zobrazovací poléčebný protokol je uveden v tabulce 2 (24).

ZÁVĚR

Anatomie hlavy a krku je značně složitá a TNM klasifikace maligních orofaciálních nádorů rozdílná pro jednotlivé lokality hlavy a krku. Základní pravidla pro jejich zobrazování jsou popsána v článku. CT je zásadní v hodnocení postižení skeletu a MR má větší měkkotkáňový detail. Závěrem lze shrnout, že MR je v oblasti krku upřednostněno k zobrazení primárního tumoru zejména tam, kde metalické artefakty zubních výplní výrazně ruší CT obraz (dutina ústní, oropharynx a dolní póly příušních žláz) a pro potřebu hodnocení intrakraniálního šíření (sinonazální tumory a nasopharynx). CT je mnohdy vhodnější než MR v oblasti hrtanu, která bývá náchylná zejména na pohybové artefakty v této lokalizaci časté u pacientů s orofaciálními malignitami. K hodnocení metastatického postižení krčních lymfatických uzlin se využívá

Tab. 2. **ACR (American College of Radiology): Doporučený základní zobrazovací protokol po léčbě maligních tumorů hlavy a krku**

Table 2. **ACR (American Colege of Radiology): A recommended basic surveillance imaging protocol after treatment of head and neck cancer**

12 týdnů po terapii	FDG-PET/CECT
Při negativním výsledku za 6 měsíců	CECT krku a hrudníku/MR krku místo CECT u nazofaryngu, tumorů dutiny ústní a sinonazálních a tumorů slinných žláz
Při negativním výsledku za 6 měsíců	CECT krku/MR krku místo CECT u nazofaryngu, tumorů dutiny ústní a sinonazálních a tumorů slinných žláz
Při negativním výsledku za 12–18 měsíců	CECT krku a hrudníku/MR krku místo CECT u nazofaryngu, tumorů dutiny ústní a sinonazálních a tumorů slinných žláz

CT nebo lépe MR. FDG-PET/CT a v krční oblasti nyní již zejména FDG-PET/MR slouží k detekci zvýšené metabolické aktivity primárního tumoru a regionálních i vzdálených metastáz orofaciálních maligních tumorů, a FDG-PET/MR zároveň i k důkladné charakteristice primárního tumoru a stává se tedy zásadní metodou stagingu orofaciálních tumorů (5, 6, 25).

LITERATURA

1. **Palasz P, Adamski L, Gaska-Chrzastek M, et al.** Contemporary diagnostic imaging of oral squamous cell carcinoma – a review of literature. Polish Journal of Radiology 2017; 82: 193–202.
2. **Brierley JD, Gospodarowicz MK, Wittekind Ch.** TNM klasifikace zhoubných novotvarů – osmé vydání, česká verze. Chichester: Wiley-Blackwell 2017; 31–65.
3. **Seeburg DP, Baer AH, Aygun N.** Imaging of Patients with Head and Neck Cancer. Oral Maxillofacial Surgery Clinics of North America 2018; 30: 421–433.
4. **Reema G, Moore W, Sumer B, et al.** Clinical Practise in PET/CT for Management of Head and Neck Squamous Cell Cancer. American Journal of Roentgenology 2017; 209: 289–303.
5. **Ferda J, Ferdová E, Baxa J.** Hybridní zobrazení PET/MR. Ces Radiol 2017; 71(4): 353–362.
6. **Ferda J, Ferdová E, Baxa J, et al.** Současný pohled na staging karcinomu orofaryngu. Ces Radiol 2019; 73(2): 79–86.
7. **Peterson F.** Nasopharyngeal carcinoma: a review. Seminars in Diagnostic Pathology 2015; 32(1): 54–73.
8. **Vokes EE, Liebowitz DN, Weichselbaum RR.** Nasopharyngeal carcinoma. Lancet 1997; 350(9084): 1087–1091.
9. **Adam Z, Vorlíček J, Vaníček J, et al.** Diagnostické a léčebné postupy u maligních chorob, 1. vydání. Praha: Grada Publishing 2002; 21–33.
10. **Trotta BM, Pease CS, Rasamny JJ, et al.** Oral cavity and oropharyngeal squamous cell cancer: key imaging findings for staging and treatment planning. Radiographics 2011; 31(2): 339–354.
11. **Chaturvedi AK, Engels EA, Pfeiffer RM, et al.** Human papilloma virus and rising oropharyngeal cancer incidence in the United States. Journal of Clinical Oncology 2011; 29(32): 4294–3014.
12. **Gillison ML, Trotti AM, Harris J, et al.** Radiotherapy plus cetuximab or cisplatin HPV – positive oropharyngeal cancer. Lancet 2019; 393: 10166: 40–50.
13. **Becker M, Zbaeren P, Delavolle J, et al.** Neoplastic invasion of laryngeal cartilage: reassessment of criteria for diagnosis at CT. Radiology 1997; 203(2): 521–532.
14. **Rahman M, Siddigue MA, Ali MI, et al.** Study of commonest variety of sinonasal malignancy and its sex wise distributon. Mymensingh Medical Journal 2015; 24(4): 832–837.
15. **Christe A, Waldherr C, Hallett R, et al.** MR imaging of parotid tumors: typical leasion characteristics in MR imaging improve discrimination between benign and malignant disease. American Journal of Neuroradiology 2011; 32(7): 1202–1207.
16. **Friendman ER, Saindane AM.** Pitfalls in the staging of cancer of the major salivary glands neoplasms. Neuroimaging Clinics of North America 2013; 23(1): 107–122.
17. **Som P, Brandwein MS.** Lymph nodes. In: Som PM, Curtin HD (eds.) Head and Neck imaging, 5th edition. St' Louis: Mosby 2011.
18. **Blatt S, Ziebart T, Krueger M, et al.** Diagnosing oral squamous cell carcinoma: How much imaging do we really need? A review of current literature. Journal of cranio-maxillo-facial surgery 2016; 44(5): 538–549.
19. **Roh JL, Park JP, Kim JS, et al.** 18F-fluordeoxyglucose PET/CT in head and neck squamous cell carcinoma with negative neck palpation findings: a prospective study. Radiology 2014; 271(1): 153–161.
20. **Deschler DG, Moore MG, Smith RV, et al.** Quick Reference Guide to TNM staging of Head and Neck Cancer and Neck Dissection Classification, 4th edition. Alexandria, VA: American Academy of Otolaryngology – Head and Neck Surgery Foundation 2014; 25–28.
21. **Roman BR, Patel SG, Wang MB, et al.** Guideline familiarity predicts variation in self-reported use of routine surveillance PET/CT by physicians who treat head and neck cancer. Journal of the National Comprehensive Cancer Network 2015; 13(1): 69–77.
22. **Gourin CG, Boyce BJ, Williams HT, et al.** Revisiting the role of positron-emission tomography/computed tomography in determining the need of planned neck dissection following chemoradiation for advanced head and neck cancer. Laryngoscope 2009; 119(11): 2150–2155.
23. **Pryor DI, Porceddu SV, Scuffham PA, et al.** Economic analysis of FDG-PET-guided management of the neck after primary chemoradiotherapy for node-positive head and neck squamous cell carcinoma. Head and Neck 2013; 35(9): 1287–1294.
24. **Aiken AH, Farley A, Baugnon KL, et al.** Implementation of a novel surveillance template for head and neck cancer: neck imaging reporting and data systém (NI-RADS). Journal of American College of Radiology 2016; 13(6): 743–746.
25. **Hueller MW.** PET/MR in Head nad Neck Cancer – An Update. Seminars in nuclear medicine 2021; 51(1): 26–28.