

4D CT-ANGIOGRAFIE

4D CT-ANGIOGRAPHY

nové zobrazovací techniky

Jiří Ferda¹
Jan Baxa¹
Hynek Mírka¹
Bernhard Schmidt²
Thomas Flohr²
Boris Kreuzberg¹

¹Radiodiagnostická klinika LFUK a FN v Plzni

²Siemens Medical Solutions, CT division, Department of Development and Research, Forchheim, Německo

Přijato: 15. 4. 2009.

Korespondenční adresa:

doc. MUDr. Jiří Ferda, PhD.
Radiodiagnostická klinika LF UK a FN
Alej Svobody 80, 304 60 Plzeň
e-mail: ferda@fnplzen.cz

Podpořeno výzkumným záměrem MSM 0021620819.

ABSTRAKT

Ferda J, Baxa J, Mírka H, Schmidt B, Flohr T, Kreuzberg B. 4D CT-angiografie

V současnosti existují dva základní koncepty akvizice dat pro 4D CT-angiografii zobrazení (4DCTA). Prvním je založena na mnohonásobné dynamické akvizici dat po aplikaci bolu kontrastní látky v různých fázích jejího průchodu cévním systémem. Dynamická 4DCTA potom dovoluje zobrazit lokální hemodynamiku cirkulace. Dynamickou 4DCTA lze hodnotit mozkovou cirkulaci, dále dynamiku arteriálního zásobení nádorů a jejich venózní drenáže.

Druhý koncept 4DCTA byl odvozen od CT-angiografie srdce a věnčitých tepen s EKG gatingem. Retrospektivní segmentace dat do deseti až dvaceti fází v jednom R-R intervalu je principem zobrazení pulzatorních nebo kývavých pohybů tepen a umožňuje také zobrazit tryskání kontrastní látky při krvácení nebo vířivé mísení kontrastní látky a krve v srdečních síních nebo v aneuryzmatech.

Prezentovaná práce podává přehled o možnostech provedení a potenciálních indikacích čtyřdimenzionální CT-angiografie. V práci jsou diskutovány současné omezení této nové zobrazovací metody, jako je zvýšená dávka nebo problémy s pokrytím většího objemu tkáně společně s možnými řešeními nastíněných problémů.

Klíčová slova: CT-angiografie, 4D zobrazení, dynamická CT-angiografie.

ABSTRACT

Ferda J, Baxa J, Mírka H, Schmidt B, Flohr T, Kreuzberg B. 4D CT-angiography

The presented work reviews current technical possibilities and clinical indications of four dimensional angiography using computed tomography (4D-CTA). There are two contemporary concepts of 4D imaging of cardiovascular system. The first is based on dynamic multiple acquisitions after intravenous application of iodinated contrast material with the data acquisitions in several phases of the first pass of the contrast agent. The dynamic 4D-CTA allows to display the hemodynamics in the local circulation like brain vessels or tumorous arterial supply with venous drainage. Second concept was derived from the ECG-gated CT angiography of the heart and coronary arteries. The retrospective data segmentation within one R-R interval into ten to twenty phases is the principle of the imaging of the pulsatory or shuttle-like movement of the arteries and allows also the display of the rapid flow dynamic for example jet of the rapid bleeding or whirlpool mixing of the blood with contrast agent in cardiac atria or in aneurysms. The presented review discuss the current problems of the novel imaging method with the increased dose or limited tissue coverage, the possible troubleshoots are listed.

Key words: CT-angiography, 4D imaging, dynamic CT-angiography.

ÚVOD

Zobrazení kardiovaskulárního aparátu pomocí výpočetní tomografie zažívá bouřlivý rozvoj od vynálezu spirální akvizice dat. Od začátku devadesátých let minulého století se postupně objevují nové a nové indikace k zobrazení cévních struktur pomocí tzv. CT-angiografie (CTA). Pomocí objemově a časově cíleného podání kontrastní látky jsou tak zobrazovány nejprve cévy v oblasti hlavy a krku, později velké cévy typu aorty, plicnice a portální žíly. Teprve s příchodem nových, multidetektorových typů výpočetních tomografů s akvizicí více datových stop za jedinou otáčku gantry prostorové rozlišení CT-angiografie dosáhlo hranice, kdy je možné s dostatečným submilimetrovým rozlišením zobrazit prakticky jakoukoliv cévu. I když dostatečné prostorové rozlišení výrazně zpřesnilo možnosti zobrazení cév, zůstávalo největším omezením nemožnost zobrazení dynamických dějů. Nové skenovací techniky a také nové možnosti rekonstrukce dat učinily v poslední době výrazných pokroků směrem k rychlému skenování se zachycením jednotlivých fází plnění cévního systému nebo k posouzení pohybu cév v rámci pulzačních pohybů. Prezentovaná práce podává přehled současných možností trojrozměrného zobrazení cévních struktur se zohledněním změn v čase pomocí výpočetní tomografie – 4D CT-angiografie (4DCTA).

METODY AKVIZICE DAT

Dynamická akvizice dat

Principem dynamické akvizice dat obecně je zobrazení dynamického průchodu kontrastní látkou cévním řečištěm v dané anatomické oblasti (1), podobně jako při klasické angiografii katetrizační. Cílem zobrazení je jednak dynamická 4D CT-angiografie, jednak možnost posouzení perfuze zachycených tkání. Společnou charakteristikou všech vyšetření je dlouhá expozice s danou periodou cyklické akvizice dat a dynamické podání bolu kontrastní látky.

Prvním typem dynamické akvizice dat je tzv. dynamická sériová akvizice, kdy jsou data získávána při kontinuálním načítáním při rotaci gantry kolem těla pacienta v jediné pozici. Jde o nejstarší způsob získávání dat pro dynamické zobrazení (1). Nejvýraznějším limitujícím faktorem je omezený rozsah vyšetření v kraniokaudálním směru. Většina současných CT systémů je schopna registrovat současně datové stopy z kraniokaudálního směru pouze v omezeném rozsahu jedné šíře detektorové soustavy – u současných typů přístrojů se 64 řadami detektorových elementů jde o 24–32 mm. Pouze cone-beam CT s akvizicí 320 datových stop využívá zobrazení ze šíře 160 mm v kraniokaudálním směru. Výhodou tohoto způsobu akvizice dat je relativně vysoké časové rozlišení (time resolution), které se však pohybuje maximálně do rozlišení dvou dějů 1000 ms. Akvizice dat v širokém záběru v kraniokaudálním směru je největším problémem artefakt kuželovitého rozbíhání paprsku (cone beam artefakt), který nejvýrazněji postihuje periferní oblasti skenování. Nejvýraznější limitací dynamické sériové akvizice tedy zůstává nemožnost pokrytí většího kraniokaudálního rozsahu.

Druhým způsobem akvizice dat je multifázová spirální akvizice dat s kyvadlovým pohybem stolu skrze gantry přístro-

je (tzv. „shuttle time resolved acquisition“ nebo také „toggling table acquisition“). Během akvizice dat se stůl s nemocným pohybuje v cyklech s danou periodou. Perioda pohybu nemusí souviset s časovým rozlišením, metoda dosahuje časového rozlišení kompletací dat z různých datových stop 175–1000 ms v závislosti na rozsahu pohybu v ose Z a techniky kompletace dat. Používá se kontinuální expozice po dobu 20–40 cyklů dle zobrazovaného řečiště. Pro zobrazení intrakraniálních cév postačuje kraniokaudální rozsah 20 cm s časovým rozlišením 1000–1500 ms, v oblasti splachnické je používán větší kraniokaudální rozsah 25–30 cm s časovým rozlišením 1500–2500 ms.

U obou způsobů pořizování dat pro dynamickou 4DCTA je aplikováno relativně malé množství kontrastní látky. Objem podané kontrastní látky se pohybuje mezi 30–50 ml, podané průtokem 5–6 ml/s. Proplach fyziologickým roztokem o stejném objemu zabezpečí promytí zobrazeného povodí a zamezí persistenci kontrastní látky v arteriálním řečišti.

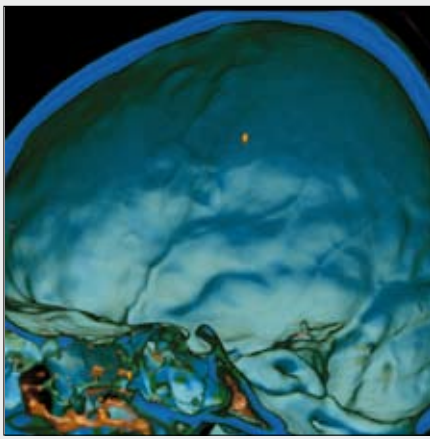
Akvizice dat synchronizovaná s EKG potenciálem

U cévních struktur s prostorovým uložením výrazně závislým na pulsacích je možné uskutečnit 4D zobrazení pomocí současné akvizice dat a registrace EKG potenciálu (2–6). Pomocí zpětné segmentace dat lze získat několik sérií v různých fázích R-R intervalu. Nejčastěji jde o 10 nebo 20 fází. Synchronizovaná akvizice dat s EKG se rutinně používá při zobrazení věnčitých tepen a srdce, dále pro zobrazení chlopní. S úspěchem ji lze však použít i pro zobrazení hrudní nebo abdominální aorty a dále pro zobrazení pulsačních pohybů výdutí. Pro akvizici dat je používána akvizice dat s nízkým faktorem stoupání tak, aby bylo možné datové stopy kompletovat pro docílení kvalitního časového rozlišení. Ke zpětné segmentaci dat je užíváno algoritmu podobného jako pro zobrazení věnčitých tepen, tedy mono- nebo multi-segmentové rekonstrukce.

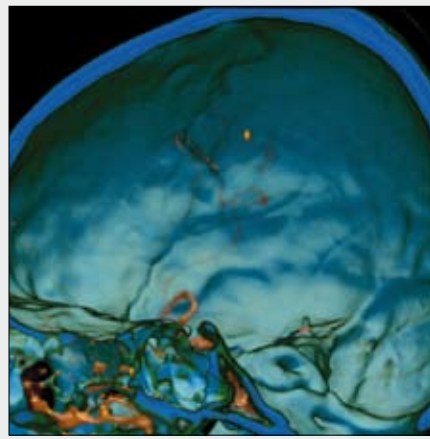
Ve srovnání se zobrazením dynamickou akvizicí dat je kontrastní látka podávána ve větším objemu, aby byla homogenně naplněna zobrazovaná cévní struktura. Objem podané kontrastní látky se pohybuje mezi 80 a 120 ml, průtok je nastaven 4–5 ml/s.

POSTPROCESSING

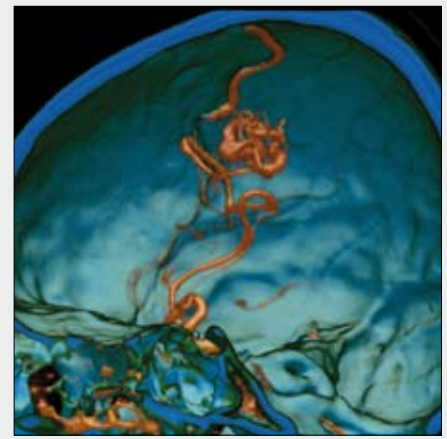
Pro zobrazení dynamických dějů včetně 4D CT-angiografie je nezbytné softwarové prostředí, které současně načítá datové série v jednotlivých fázích průchodu kontrastní látky nebo v jednotlivých fázích R-R intervalu současně s časovou informací. Pro vyhodnocení časo-prostorových změn je používáno standardních postupů postprocessingu pomocí volume rendering technique, MIP a planárních zobrazení. Nicméně je nutné mít k dispozici výkonný systém, neboť je nutné současně zpracovávat i více než 20 000 obrazů ve formátu DICOM v jediné softwarové aplikaci. Vzhledem k tomu, že dynamické 4D zobrazení s sebou nese informace také o časovém průchodu kontrastní látky tkáněmi, lze získaná data současně využít i pro perfuzní analýzu. U akvizice dat s EKG synchronizací je možné provést kinetickou analýzu pohyblivosti jednotlivých částí cévního systému – aneuryzmatu, srdečních komor, myokardu etc. Dokumentaci



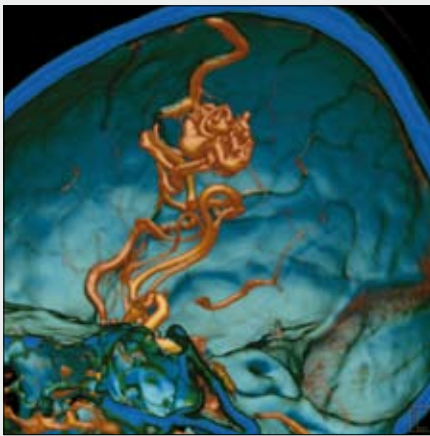
▲ Obr. 1A



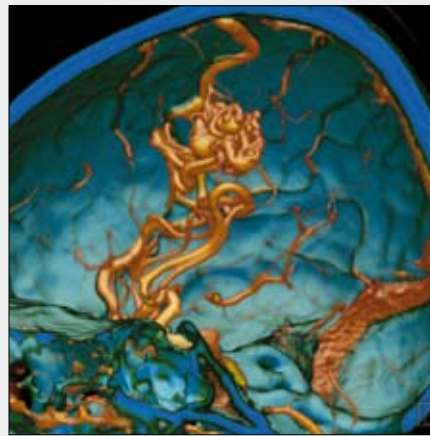
▲ Obr. 1B



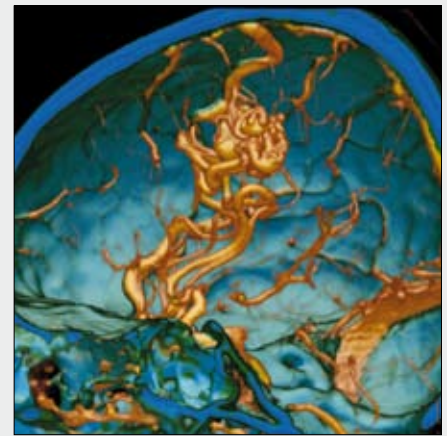
▲ Obr. 1C



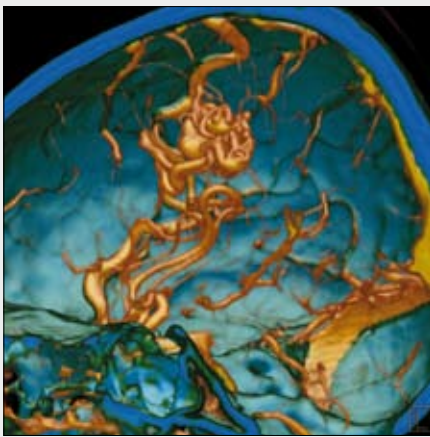
▲ Obr. 1D



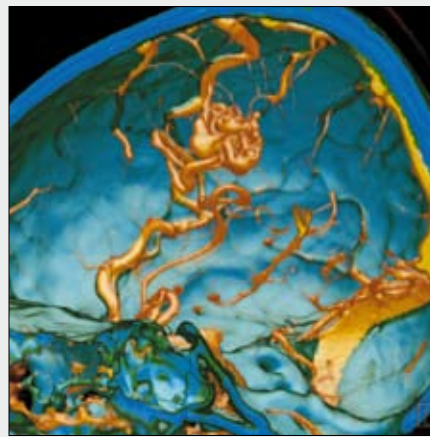▲ Obr. 1E



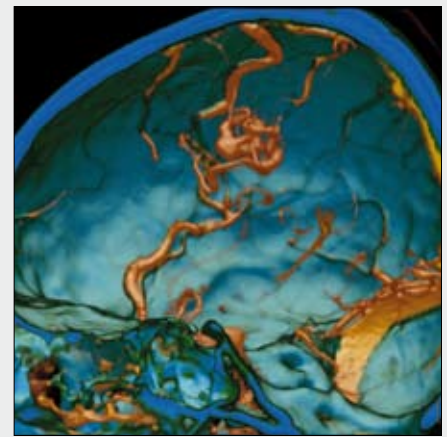
▲ Obr. 1F



▲ Obr. 1G



▲ Obr. 1H



▲ Obr. 1I

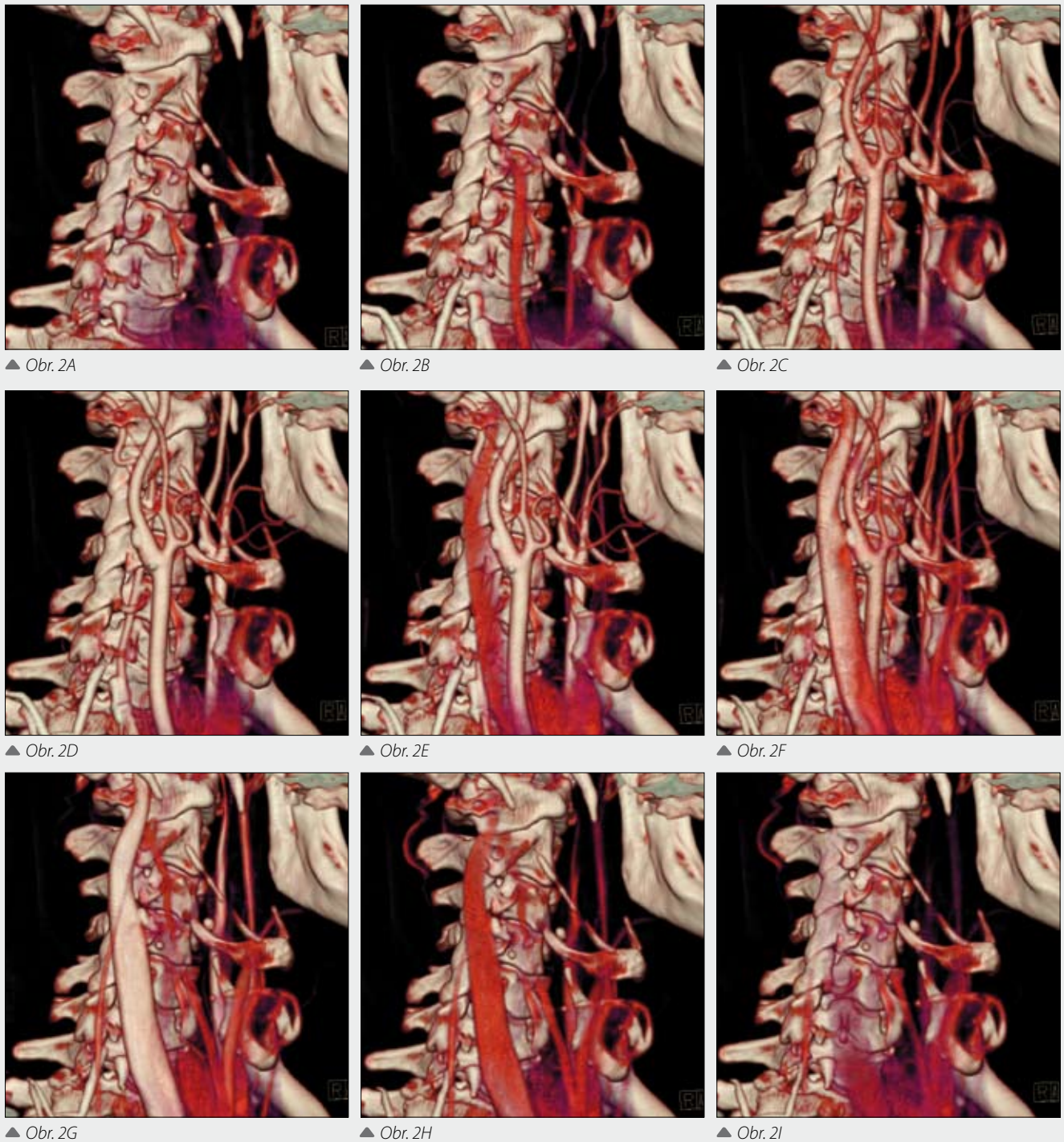
Obr. 1. Dynamická 4D CTA arteriovenózní malformace mozku zobrazující arteriální zásobení a venózní drenáž, CTA provedená metodou multifázické spirální akvizice

Fig. 1. Dynamic 4D CTA of the arteriovenous malformation of the brain displays the arterial supply and the venous drainage. CTA was performed using multiphasic spiral acquisition

provádíme pomocí jednotlivých obrazů v příslušných fázích pohybu při průtoku nebo archivujeme videosměčky zobrazující dynamické děje. Pro zobrazení kinetiky nebo pulzatility stěny aneurysmat a aorty se experimentálně využívají modely odvozené od diagramů kinetiky levé komory srdeční, komerčně však dosud nejsou dostupné.

KLINICKÉ ZKUŠENOSTI S VYUŽITÍM 4D CT-ANGIOGRAFIE

Zkušenosti s dynamickou CT angiografií se počínají s pokusy o provádění multifázového zobrazení jaterních a renálních nádorů na počátku nového tisíciletí. Dalšími indikacemi byla

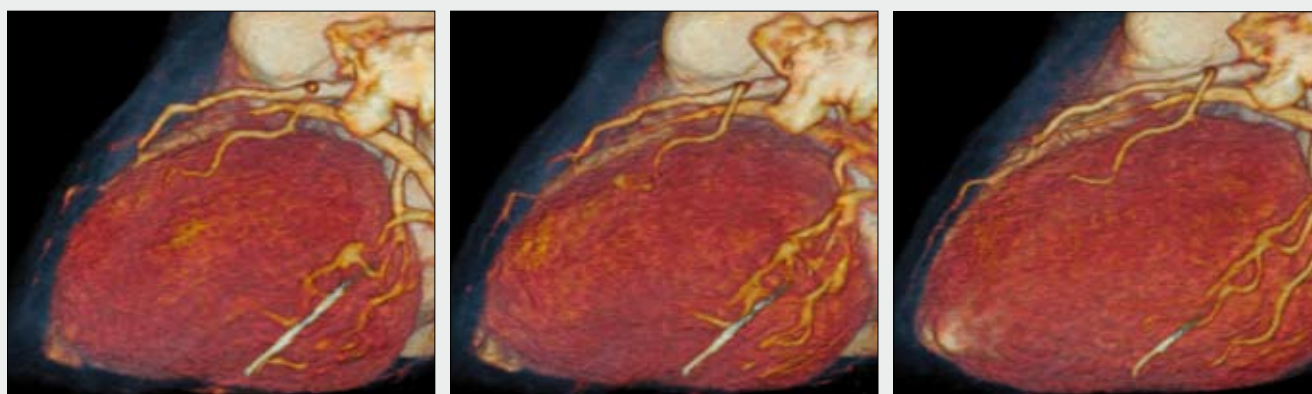


Obr. 2. Dynamická 4D CTA krčních tepen – rekonstrukce dat z perfuzního zobrazení tumoru orofaryngu, CTA provedená metodou multifázické spirální akvizice

Fig. 2. Dynamic 4D CTA of the neck – data reconstruction derived from the perfusion imaging of the oropharyngeal tumour. CTA was performed using multiphasic spiral acquisition

Obr. 3. Dynamická CT-angiografie břicha při kontrole embolizovaného obřího jaterního hemangiomu, CTA provedená metodou multifázické spirální akvizice

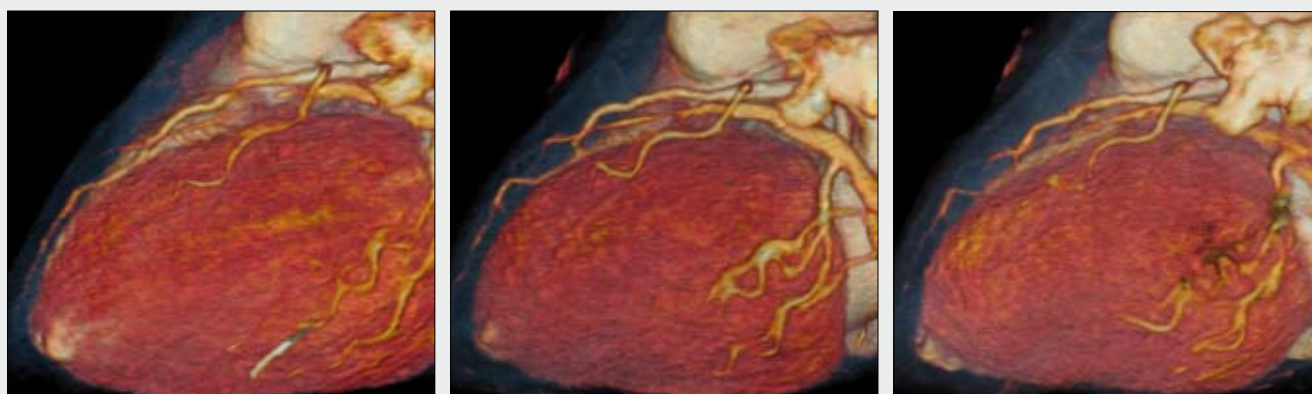
Fig. 3. Dynamic abdominal 4D CTA of the partially embolised giant hemangioma of the liver. CTA was performed using multiphasic spiral acquisition



▲ Obr. 4A

▲ Obr. 4B

▲ Obr. 4C



▲ Obr. 4D

▲ Obr. 4E

▲ Obr. 4F

Obr. 4. 4D CTA srdce s EKG gatingem ukazuje změny v plnění periferie ramus interventricularis anterior v průběhu srdečního cyklu za mohutným myokardiálním můstkem na rozhraní střední a periferní třetiny tepny

Obr. 4. Cardiac 4D CTA with ECG gating showed the changes through the cardiac cycle of the flow periferally from the myocardial bridging of left anterior descending artery

Obr. 5. 4D CTA s EKG gatingem ukazuje tryskání kontrastní látky „entry“ aortální disekce směrem do nepravého lumina v ascendentní aortě, nepravé lumen se chová expanzivně

Fig. 5. ECG gated 4D CTA showing the jet of the contrast agent through the entry of aortic dissection in ascending aorta with space occupying behavior of the false lumen

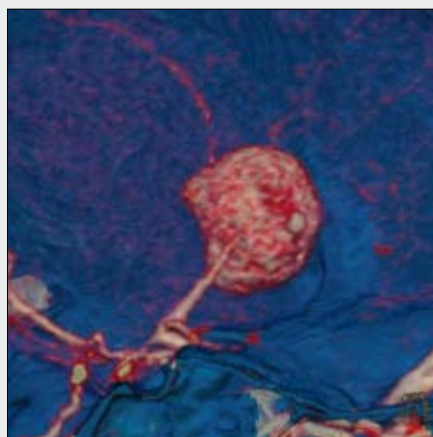
detekce krvácení v abdominální oblasti. Skutečné 4D zobrazení bylo poprvé použito k zobrazení kinetiky levé srdeční komory.

V současnosti 4D zobrazení s EKG synchronizací slouží pro posouzení kinetiky srdce a zobrazení exkurzí koronárních tepen během srdečního cyklu (7–10). Hlavní indikacemi 4D zobrazení věnčitých tepen je pohyb koronárních tepen v souvislosti s přichycením myokardiálními poutky, eventuálně posouzení hemodynamického účinku mohutnějšího myokardiálního můstku.

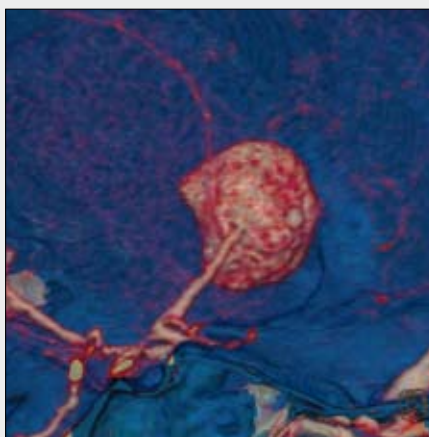
Dalšími indikacemi 4D CT-angiografie s EKG synchronizací je zobrazení aorty. U disekce hrudní aorty je pomocí multifázové rekonstrukce hodnotitelná míra kolapsu pravého lumina (9), dále případně posouzení proudění kontrastní látky z lumina pravého do nepravého. Ojedinele je udáváno hodnocení pulzatility aneurysmat, především hrudní a bederní aorty (4, 6). Experimentálně byly učiněny první kroky s hodnocením elasticity subrenálních aneurysmat hrudní aorty. Dynamickou CT-angiografii je možné využít i v optimalizaci plánování implantace stentgraftu s naměřením jeho ideálních rozměrů (3).

Zobrazení pomocí dynamické 4D CT-angiografie je v současné době nejvíce využíváno v zobrazení mozkové cirkulace v rámci akutního vyšetření u ischemického infarktu. Během 25 až 30 fází zobrazení jsou načtena data z celého objemu mozku, kdy je zachyceno nejprve nativní zobrazení mozku, poté arteriální, kapilární i venózní fáze. Datová rekonstrukce dovoluje současně rekonstruovat obrazy pro perfuzní zobrazení z celého objemu mozku, poté jsou rekonstruovány obrazy pro dynamickou CT-angiografii se submilimetrovým prostorovým rozlišením. Kromě zobrazení akutní mozkové ischemie s možností odlišení kompletní či inkompletní okluze, přispívá 4D CT-angiografie i k posouzení kolaterálního oběhu, případně k odhalení trombózy durálních splavů. Iniciální zkušenosti jsou také s fázovým zobrazením arteriovenózních malformací s postupným zobrazením plnění i drenáže zkratu.

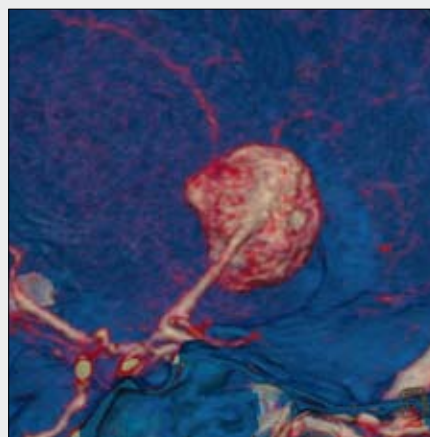
Ve splanchnické oblasti je 4D CT-angiografie zatížena problémem nemožnosti zobrazit břicho v dostatečně krátké době tak, aby byl nemocný schopen apnoické pauzy. Proto je většina dynamických 4D CT-angiografií prováděna v mělkém



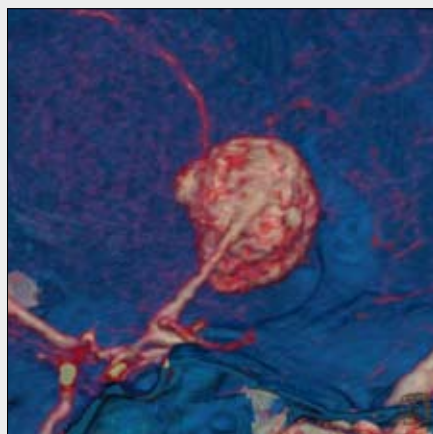
▲ Obr. 6A



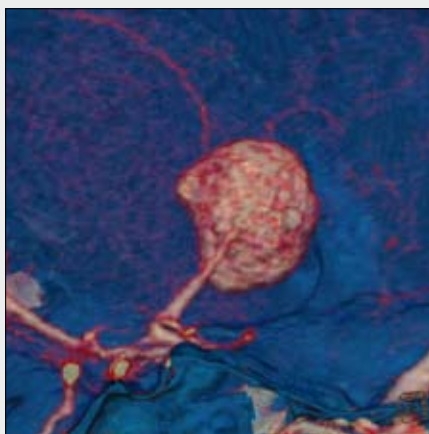
▲ Obr. 6B



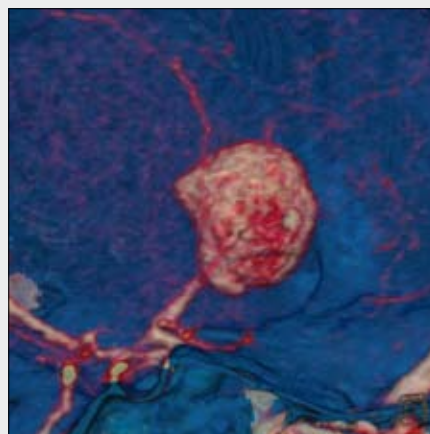
▲ Obr. 6C



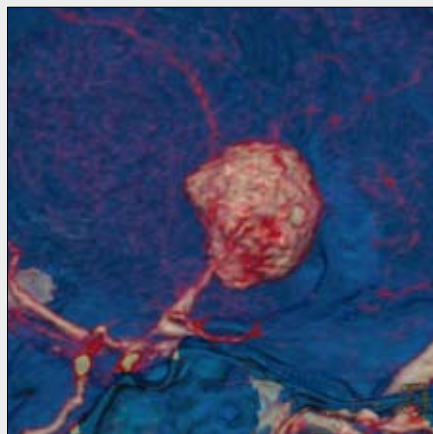
▲ Obr. 6D



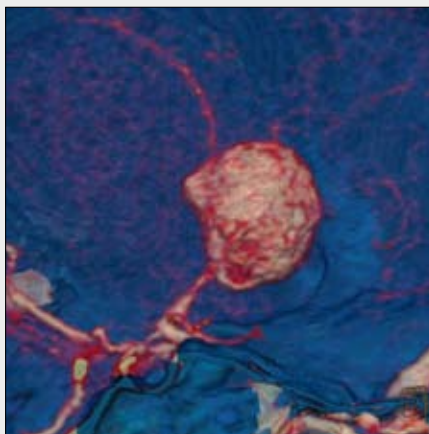
▲ Obr. 6E



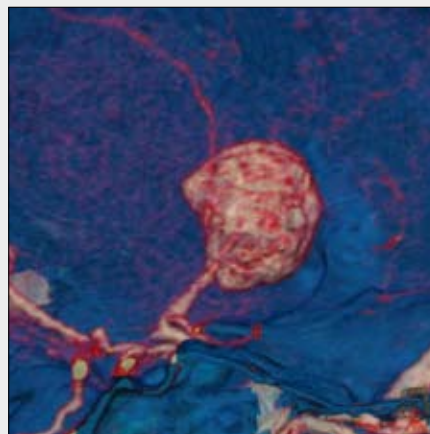
▲ Obr. 6F



▲ Obr. 6G



▲ Obr. 6H

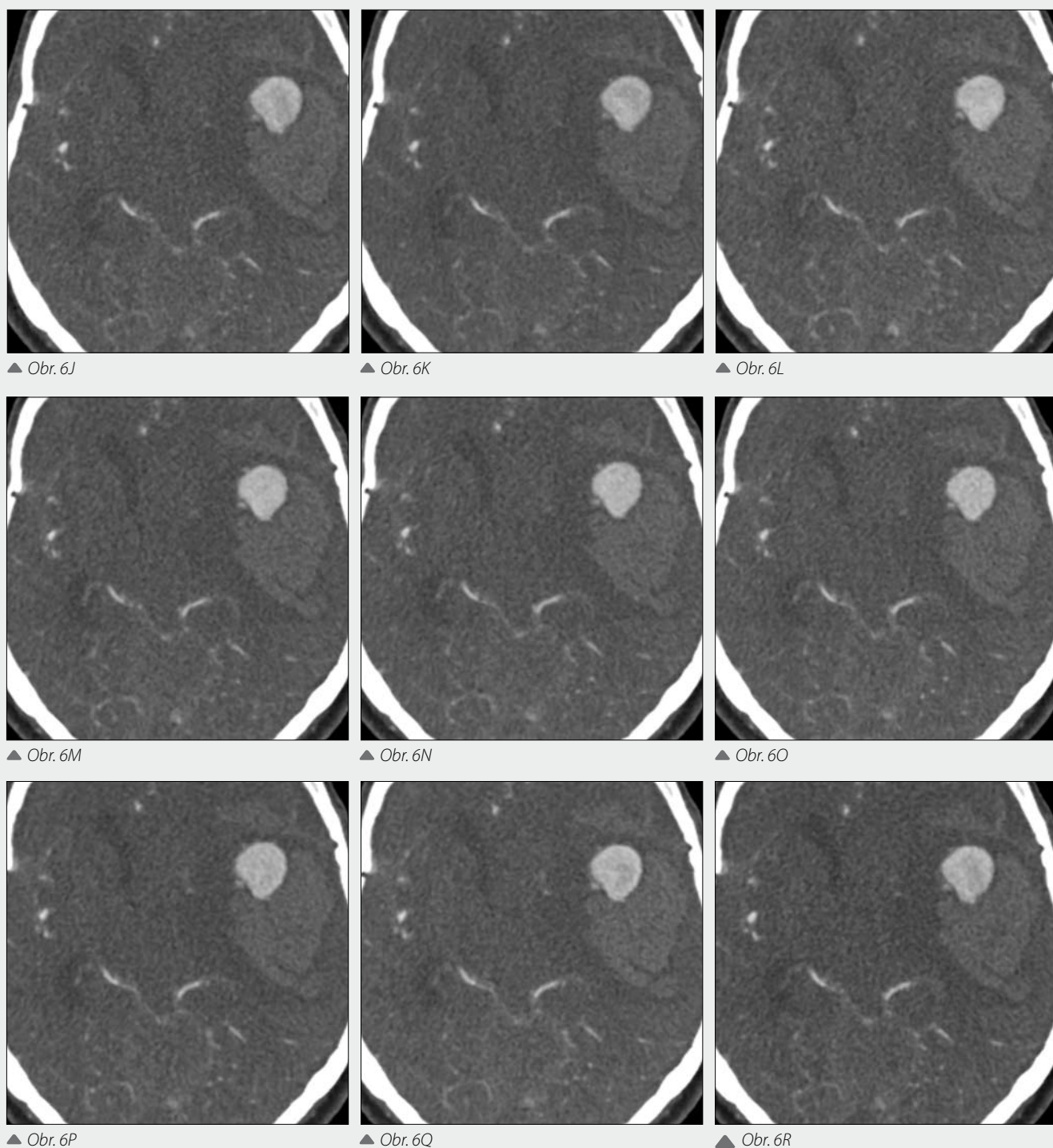


▲ Obr. 6I

dýchání. Dynamické zobrazení arteriálního systému spolu s portálním a jaterním žilním systémem lze využít u nádorů jater, také při okluzi portálního systému prehepatálně – například u karcinomu pankreatu. Dynamické zobrazení dovoluje také zobrazit ledvinné nádory s posouzením arteriovenózního zkratu v nádoru, parazitického cévního zásobení i drenáže žilami včetně posouzení přítomnosti a rozsahu nádorové trombózy. Vzhledem k relativně vysoké radiační zátěži (pohybuje se mezi 5–15 mSv) se indikace omezují na ty, kdy lze současně využít předností celoořganového perfuzního zobrazení – tedy

při posuzování viability nádorů při odpovědi na terapii nebo při jejich diferenciální diagnostice.

U periferních tepen je největší současnou limitací nedostatečný kraniokaudální rozsah zobrazení. Zobrazení nedovoluje zobrazit většinou větší úsek, než je přednoží nebo bérce. Nicméně potenciál k dynamickému zobrazení končetinových tepen může být využit u diabetické angiopatie nebo při zobrazení nádorů v oblasti končetin. V dalším vývoji lze očekávat u periferních tepen možnost skenování celé oblasti pod úrovni a. poplita k dokonalejšímu zobrazení hemodynamiky při



Obr. 6. 4D CTA s EKG gatingem obřihó krvácejícího aneuryzmatu střední mozkové tepny ukazuje tryskání kontrastní látky místem ruptury
 Fig. 6. ECG gated 4D CTA showing the giant aneurysm of the middle cerebral artery, the jet of contrast agent from rupture is seen

ischemické chorobě dolních končetin u nemocných s nestejnoměrným cirkulačním časem mezi oběma končetinami.

SOUČASNÉ LIMITACE A DALŠÍ VÝVOJ 4D CT-ANGIOGRAFIE

Nejvýznamnějšími problémy v dalším vývoji 4D CT-angiografie jsou redukce dávky, zvýšení kraniokaudálního rozsahu

skenovatelného dynamicky a zvýšení časového rozlišení. Tyto limitace jsou nejvýraznější při porovnání s klasickými metodami katetrizační angiografie, ale i s angiografií pomocí magnetické rezonance. Nicméně skutečný 4D obraz cévního systému je v současnosti možný jen pomocí CT. Ostatní metodám chybí buď akvizice dat z izotropního prostoru (DSA včetně 3D, MRA), nebo nemají možnost současného prostorového zobrazení v různých fázích R-R intervalu (především MRA). Dalšími pokroky bude u 4D CTA v krátké době snížení dávky a zvýšení rozsahu zobrazení v kraniokaudálním směru.

Ke snížení dávky účinně přispívá zejména snížení napětí používaného pro expozici. Pro dynamická zobrazení multifázickou spirální akvizicí jsou využívány expozice 80 nebo 100 kV. Kromě snížení dávky se významně podílí na kvalitě vyšetření vyšší denzita jódové kontrastní látky ve srovnání s vyššími voltážemi. Je tedy dosahováno vyššího kontrastu náplně cévního systému. K potlačení zvýšeného kvantového šumu je využíváno rekonstrukcí poněkud širších axiálních obrazů a jsou vyvíjeny i nové rekonstrukční algoritmy selektivně potlačující šum bez ztráty prostorového rozlišení. V současnosti jsou testovány i nové metody rekonstrukce hrubých dat – filtrovaná zpětná projekce je nahrazována iterativním algoritmem rekonstrukce známým z metod nukleární medicíny – jednofotonové emisní tomografie a pozitronové emisní tomografie.

Větší kraniokaudální rozsah je těžko dosažitelný dalším rozšiřováním detektorové soustavy v ose Z. U dvouzdvojných systémů se testuje komplementární akvizice oběma

systémy s rychlejším posunem stolu, kdy je dosahováno faktoru stoupání 3 při zachování prostorového rozlišení pod 1 mm. Urychlením akvizice dat se stává reálným multifázové spirální skenování v rozsahu 50 cm v kraniokaudálním směru. Subsekundové skeny v celém vyšetřovaném rozsahu dovolují získat i lepší časové rozlišení pro dynamické zobrazení.

ZÁVĚR

4D CT-angiografie je novou dynamickou metodou zobrazení kardiovaskulárního systému. Její indikace jsou v současnosti teprve hledány, nicméně přes současné nedostatky jsou v zobrazení srdce a věnčitých tepen a v zobrazení mozkové cirkulace v současnosti již získávaná data na dostatečné úrovni, aby bylo možné je v klinické praxi využívat.

LITERATURA

1. **Matsumoto M, Kodama N, Endo Y, Sakuma J, Suzuki K, Sasaki T, Murakami K, Suzuki K, Katakura T, Shishido F.** Dynamic 3D-CT angiography. *AJNR Am J Neuroradiol* 2007; 28(2): 299–304.
2. **Golledge J, Liffman K, Lawrence-Brown MM.** Thoracic stent graft design improvements with dynamic CT angiography. *Eur J Vasc Endovasc Surg* 2007; 33(1): 69–70.
3. **Muhs BE, Vincken KL, van Prehn J, Stone MK, Bartels LW, Prokop M, Moll FL, Verhagen HJ.** Dynamic cine-CT angiography for the evaluation of the thoracic aorta; insight in dynamic changes with implications for thoracic endograft treatment. *Eur J Vasc Endovasc Surg* 2006; 32(5): 532–553.
4. **Teutelink A, Rutten A, Muhs BE, Olree M, van Herwaarden JA, de Vos AM, Prokop M, Moll FL, Verhagen HJ.** Pilot study of dynamic cine CT angiography for the evaluation of abdominal aortic aneurysms: implications for endograft treatment. *J Endovasc Ther* 2006; 13(2): 139–114.
5. **Ganten MK, Weber TF, von Tengg-Kobligk H, Böckler D, Stiller W, Geisbüsch P, Kauffmann GW, Delorme S, Bock M, Kauczor HU.** Motion characterization of aortic wall and intimal flap by ECG-gated CT in patients with chronic B-dissection. *Eur J Radiol* 2008 [Epub ahead of print] PMID: 18678452.
6. **Ganten M, Krautter U, Hosch W, Hansmann J, von Tengg-Kobligk H, Delorme S, Kauczor HU, Kauffmann GW, Bock M.** Age related changes of human aortic distensibility: evaluation with ECG-gated CT. *Eur Radiol* 2007; 17(3): 701–708.
7. **Salem R, Remy-Jardin M, Delhaye D, Khalil C, Teisseire A, Delannoy-Deken V, Duhamel A, Remy J.** Integrated cardio-thoracic imaging with ECG-Gated 64-slice multidetector-row CT: initial findings in 133 patients. *Eur Radiol* 2006; 16(9): 1973–1981.
8. **Flohr T, Ohnesorge B, Bruder H, Stierstorfer K, Simon J, Suess C, Schaller S.** Image reconstruction and performance evaluation for ECG-gated spiral scanning with a 16-slice CT system. *Med Phys* 2003; 30(10): 2650–2662.
9. **Fallenberg M, Juergens KU, Wichter T, Scheld HH, Fischbach R.** Coronary artery aneurysm and type-A aortic dissection demonstrated by retrospectively ECG-gated multislice spiral CT. *Eur Radiol* 2002; 12(1): 201–204.
10. **Bouchard A, Lipton MJ, Farmer DW, Diethelm E, Killebrew EJ, Garrett J, Dery R, Schiller NB.** Evaluation of regional ventricular wall motion by ECG-gated CT. *J Comput Assist Tomogr* 1987; 11(6): 969–974.